Caso clínico: Tumor Neuroendocrino de pulmón

Dra. María Cornide Santos

H.G.Segovia, Oncología Médica

12 Diciembre 2017

ACLO

TUMOR NEUROENDO CRINO PULMONAR

- Pulmón es la **segunda** localización más frecuente de tumores neuroendocrinos
- Carcinoide típico (BIEN diferenciado) .....> SCLC (POBREMENTE diferenciado)

ENFD LOCALIZADA: Resección Qx.

Cirugía: Típicos o atípicos : Resección quirúgica + linfadenectomía/ "node sampling".

1- **Carcinoides típicos**: técnica ahorradora de pulmón, resección segmentaria bronquial. algún caso de bajo grado, resección transbronquial endoscópica .

- **2-Carcinoide atípicos**: Cirugía oncológica formal

- **carcinoide típico de bajo grado** , bien diferenciado(< 2 mit, no necrosis, Ki67 <5%
- **Carcinoide atípico de grado intermedio**, bien diferenciado: 2-10mit, y/o necrosis, Ki67% 5-20%

Pronóstico carcinoides típicos y atípicos

- Más frecuente en mujeres
- Incidencia: 0,2-2 / 100.000

Supervivencia:

Típicos: Sv a los 5 años: 87-100 %

Sv a 10 años: 82- 87 %

- **(27 y 15 %)**

Atípicos: Sv a los 5 años : 30-70 %

Sv a los 10 años : 20-50 %

Caso clínico

HISTORIA CLINICA AP

- Mujer , 54 años
- No RAMC
- HTA
- Obesidad
- Natural de República Dominicana
- Iqx: 2 cesáreas
- Fumadora de casi 1 paquete/semana
- AF: NO oncológicos

HISTORIA CLÍNICA **Reumatolo oct 2013**

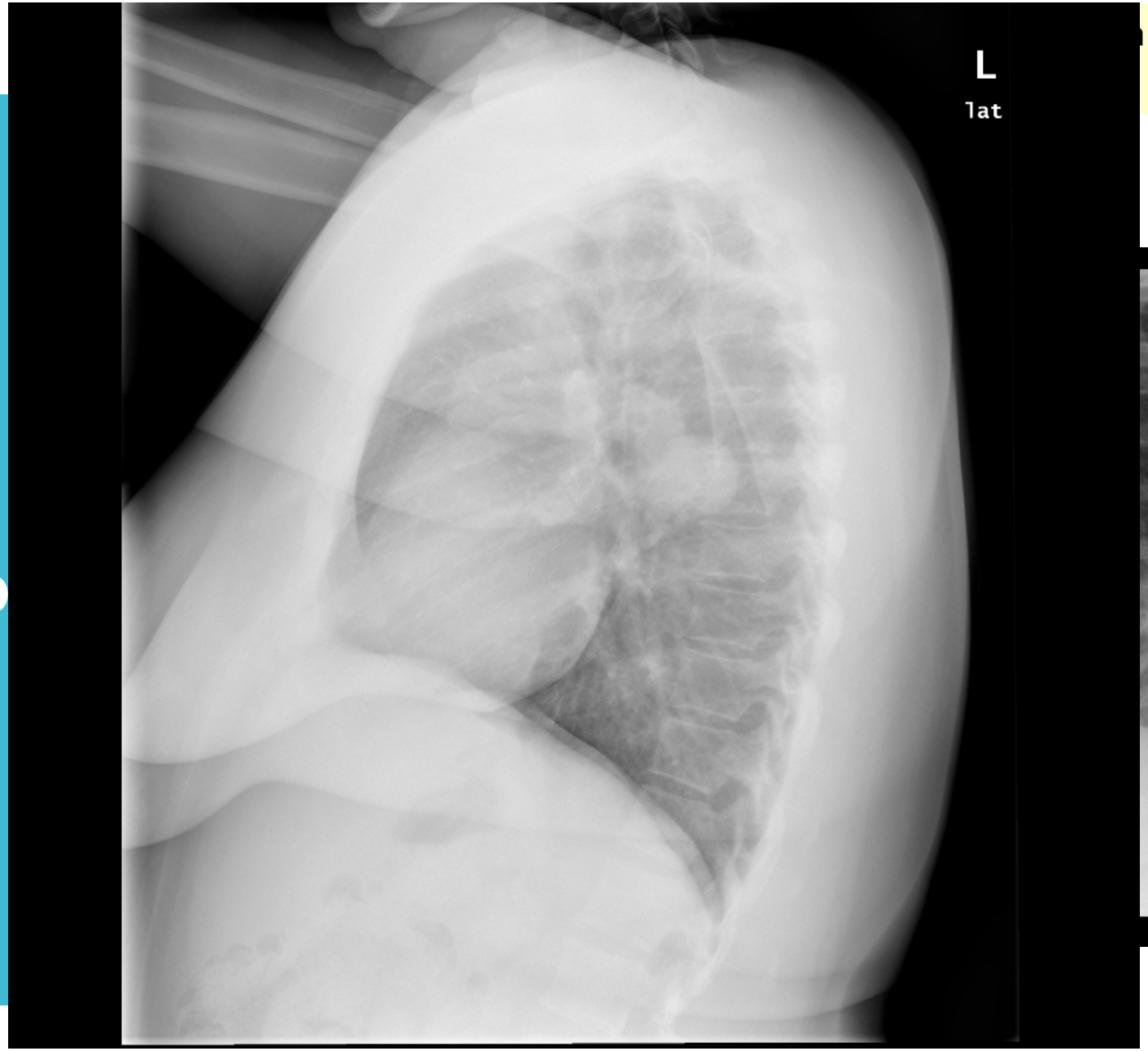

MASA EN LSI (OCT 13) y se

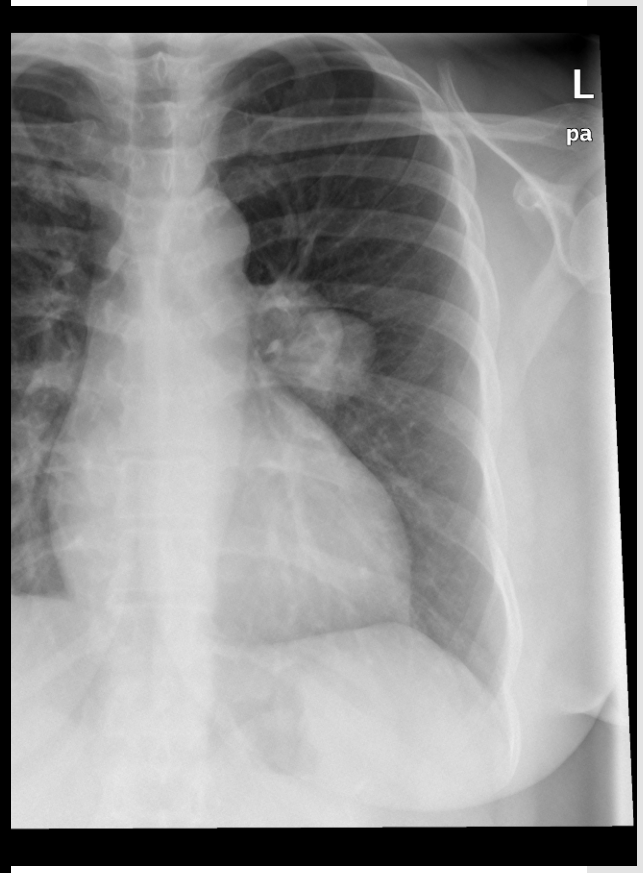

ESTUDIOS RADIOLÓGICOS DIAGNÓTICO INICIAL

(**Reumatología oct 2013)**

- TAC **ÓSEO** Metástasis óseas
- **RNM DE COLUMNA** (OCT 2013)
- Lesiones óseas múltiples de aspecto y señal atípicas que afectan a D12, L1,2,4,5 y S1.
- No efecto masa
- Hernia discal l4-l5 y protrusión discal L3-L4

Derivación a NEUMOLOGÍA

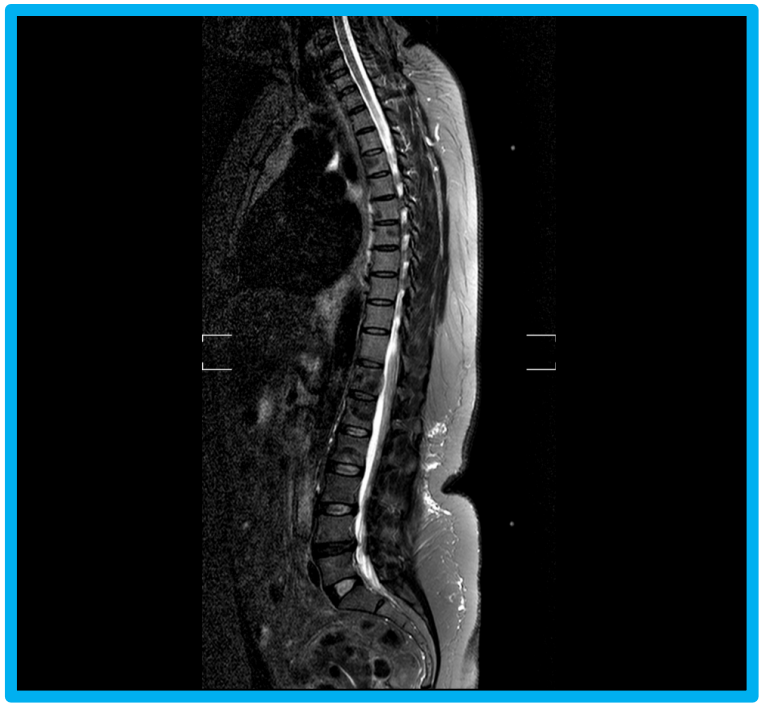

ESTUDIOS RADIOLÓGICOS DIAGNÓTICO INICIAL

NEUMOLOGÍA
Nov 2013

Se corrobora ausencia de otra sintomatología excepto dolor óseo y en tórax

TAC Tórax-Abd

- Adenopatía parahiliar izquierda (impresiona de conglomerado adenopático) que engloban la arteria pulmonar del LII de > 5cm.
- Nódulo de 5 mm en LID.
- Lesiones blásticas en cuerpos vertebrales D12 y L1.
- Nódulo suprarrenal derecho (adenoma)

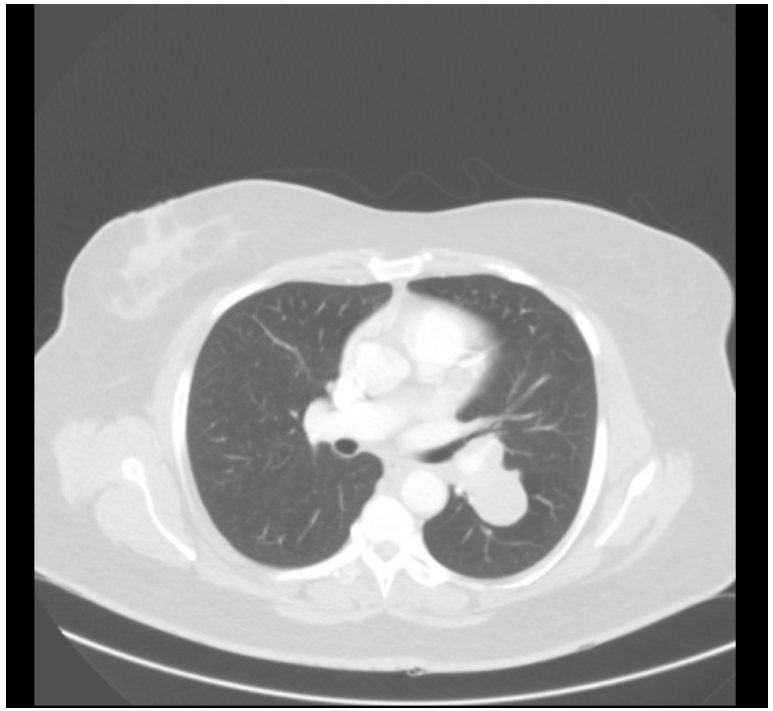

ESTUDIO NEUMOLOGÍA Nov 2013

- **FIBROBRONCOSCOPIA**: NORMAL

- **PET TAC (DIC 13)** : ALTA PROBABILIDAD DE MALIGNIDAD EN LESION parahiliar izda de 4,5 x 3,1 x 5,6 cm.

  Las lesiones EXTRATORÁCIAS y en hueso tienen poca afinidad por la fluorodexosiglucosa por lo que se interpreta como un falso negativo.

DIAGNÓSTICO HISTOLÓGICO

TORACOTOMÍA DIAGNÓSTICA

(H CLÍNICO *VALLADOLID*)

2014

ANATOMÍA PATOLÓGICA

- Proliferación tumoral alta , núcleos ovoides, algo irregulares. Actividad mitótica escasísima (1-2 mt/10 cga). Un foco de necrosis.
- **+** Citoqueratinas, cromogranina, sinaptofisina y C56.
- Actividad proliferativa con KI-67: irregularmente distribuida

KI 67: 10% en su zona más activa.

TUMOR NEUROENDOCRINO CARCINOIDE ATÍPICO pulmonar

- (Intra operatoria y diferida)

Tumor neuroendocrino de pulmón , carcinoide atípico, G2

- **TNE PULMONAR, CARCINOIDE ATÍPICO, GRADO 2**

Estadio IV, con Metástasis óseas y posible Mtt pulmonar contralateral .

- La localización más frecuente de metástasis: **HÍGADO**
- Después: hueso, adrenal, cerebro.
- El % metástasis a distancia de carcinoide atípico pulmonar vs típico : **21 % vs 3 %**

Estudios de LABORATORIO (NEUMOLOGÍA)

- HEMOGRAMA: normal
- BIOQUÍMICA : F A 171
- **MARCADORES TUMORALES**:

  CEA, NSE, CYFRA, SCC: Normales

Se deriva a Oncología

1 ª CONSULTA EN ONCOLOGÍA

(Marzo 2014)

TAC TAP post biopsia

Tumoración de 5 x 6 x 7 cm izda que afecta a LSI y segmento apical de LII.
Engloba la arteria lobar inf, se extiende a pared torácica izda y musculatura torácica homolateral.
Adenopatías axilares izdas. Nódulo de 4 mm en base izda y de 7 mm en LID.
Múltiples lesiones blásticas en columna D-l, sacro e iliaco.

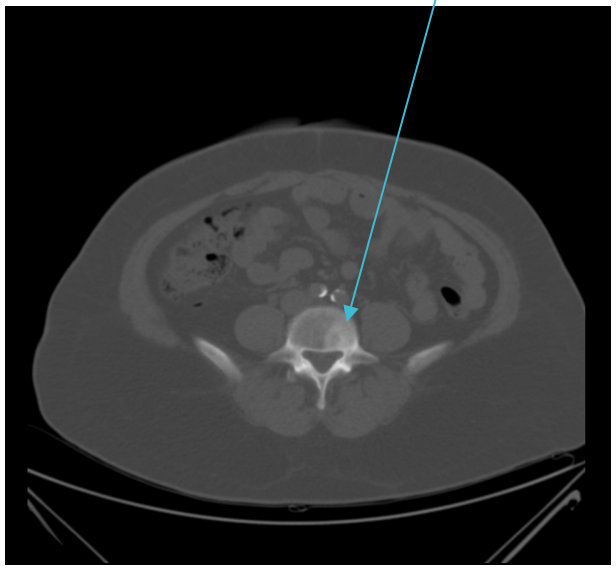

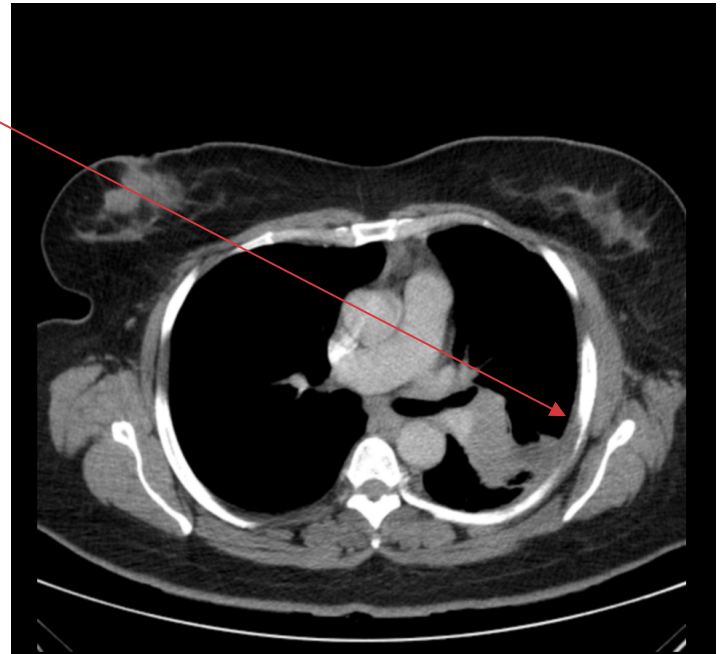

1 ª CONSULTA EN **ONCOLOGÍA**

(Marzo 2014)

MARCADORES DE NEUROENDOCRINO

- Cromogranina > 2400 (hasta 100)
- NSE: 6,6
- 5 OH Indolacético: 16,1 (<10)

EXPLORACION FISICA

Ecog O. Obesa. Eupneica. No adenopatías. Mamas : N cicatriz de toracotomía en buen estado; Abd: no masas ni megalias; MI: normales

No SD CARCINOIDE

Estudio Endocrino

HORMONAS	Resultado	Unidades	V. Referencia
CORTISOL	10,20	mcg/dL	SUERO: a.m.(7-9 a.m.): 4,3 - 22,4 p.m.(3-5 p.m.): 3,1 - 16,6

Validado por: Dra. Pilar Tajada Alegre

ANALISIS ESPECIALES EN ORINA	Resultado	Unidades	V. Referencia
METANEFRINAS EN ORINA			
NORMETANEFRINA	215,80	ug/24h	(162,00 - 527,00)
METANEFRINA	146,90	ug/24h	(64,00 - 302,00)
3-METOXITIRAMINA	174,50	ug/24h	(94,00 - 400,00)
DIURESIS DE 24 HORAS	2200	mL	

HORMONAS	Resultado	Unidades	V. Referencia
TSH	1,366	µUI/mL	Niños: 2-<12 años: 0,64 - 6,27 Adolescentes: 12-<18 años: 0,51 - 4,94 Adultos: >=18 años: 0,55 - 4,78 Gestante: 1er. trimestre: 0,1 - 2,5 2do. trimestre: 0,2 - 3,0 3er. trimestre: 0,3 - 3,0
T4 LIBRE	12,02	pmol/L	(10,07 - 22,70)
CORTISOL	8,08	mcg/dL	SUERO: a.m.(7-9 a.m.): 4,3 - 22,4 p.m.(3-5 p.m.): 3,1 - 16,6

Validado por: Dra. Carmen García Arévalo

REFERENCE	Resultado	Unidades	V. Referencia
ACTH plasma	6,00	pg/mL	Mañana (8-9 horas) 7 - 63 pg/mL Tarde (18-20 horas) Hasta 20 pg/mL El nivel de ACTH presenta variaciones durante el día, presentando un máximo a las 8 - 9 horas de la mañana y un mínimo hacia las últimas horas del día, siendo sensible a situaciones de estrés.
CORTISOL LIBRE en orina	59,40	µg/24h	Hasta 176,0 mcg/24 h
Volumen orina 24h.	2700,00	mL	

Catecolaminas en orina: Normales

Noradrenalina
Adrenalina
Dopamina Normales

Estudio Octreotrido (marzo 2014)

Captación intensa en masa de LSI.
Múltiples depósitos en acromión izdo , manubrio y en L4.
Menor intensidad de captación en D6, D7,D12, L1 y L2.
Depósitos parcheados en ambos fémures y húmero D

MASA PULMONAR
METÁSTASIS OSEAS

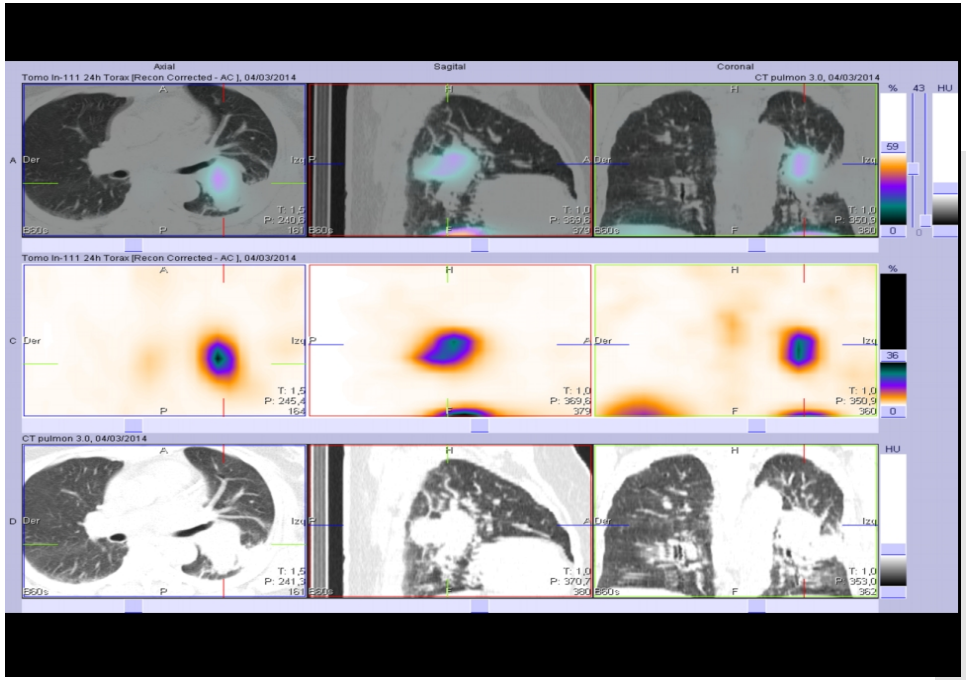

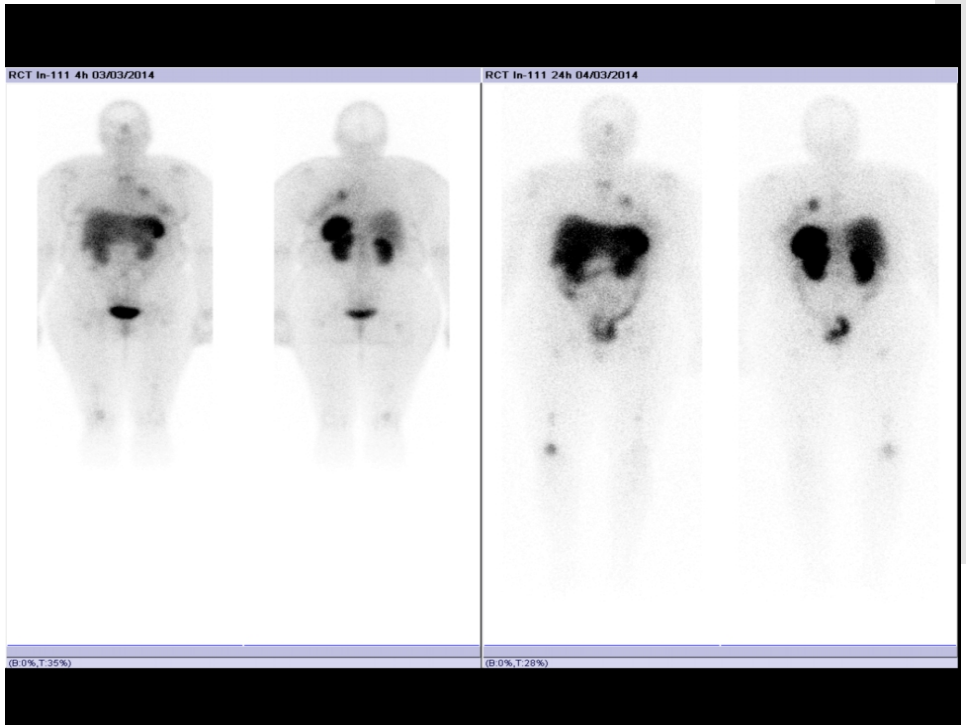

TRATAMIENTO ADMINISTRADO 1ª LINEA Marzo 14

- **ONCOLÓGICO 1ª LINEA**

SANDOSTATÍN LAR: DOSIS 30 / 28 d

- **COADYUVANTES**

AC. Zoledrónico 4 mg/ 28 días y Calcio/vitD

- **TT DOLOR** NOLOTIL/PARACETAMOL

EVOLUCIÓN ??

TAC JULIO 2014

ENFERMEDAD ESTABLE PULMONAR. MENOS EXTENSIÓN A PARED TORAX. MTT ÓSEAS, ADENOPATÍAS AXILARES y NÓDULOS PULMONARES ESTABLES.

- No acude siempre a sus citas
- A los 4 meses
- CROMOGRANINA:>2500
- FA: 192; HB: 11,5
- BEG; < Dolor en sacro y LUMBAR pleurítico en hemitórax izdo
- ECOG:0

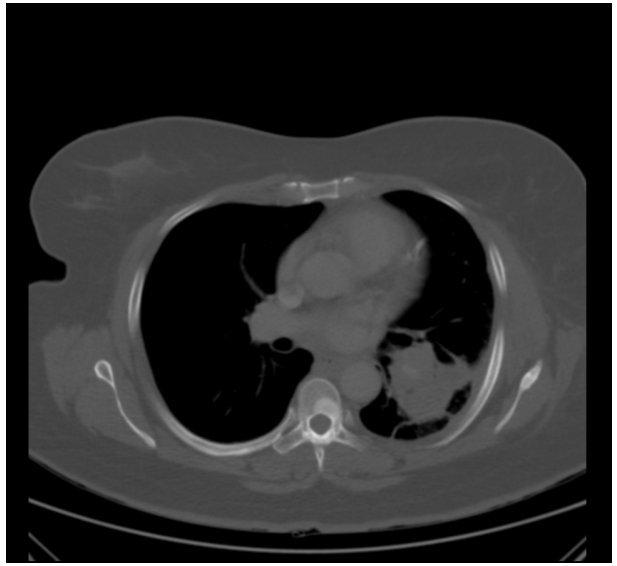

Estabilización/ BC: SANDOSTATÍN LAR: DOSIS 30 / 28 d

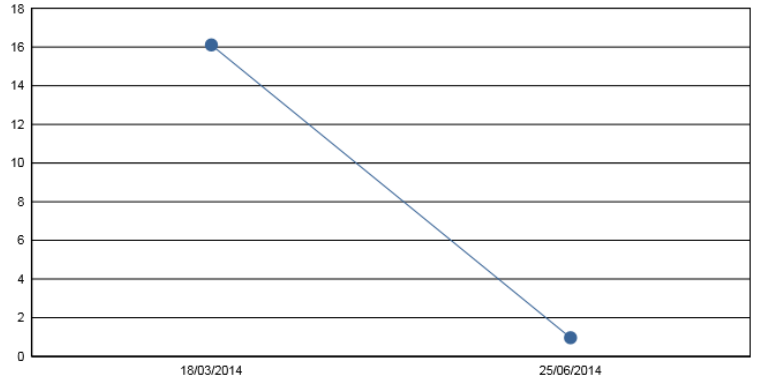

880701	25/06/2014	AC. HIDROXINDOLACETICO (5HIAA)	0,96	↓↓	mg/24 h.	(2,00 - 10,00)
863198	18/03/2014	AC. HIDROXINDOLACETICO (5HIAA)	16,11	↑↑	mg/24 h.	(2,00 - 10,00)

EVOLUCIÓN CLÍNICA SEPT-NOV14

- **SEP 14**: **Progresiva mejoría clínica. Disminución del dolor óseo. No disnea. ECOG:0**
- Cromogranina >2100
- **Fin de Nov 14:** ↑ dolor en rodilla derecha (leve previamente)

TAC TAP nov 13 : **Sin cambios significativos respecto a estudio previo de julio de 2014**, masa hiliar izquierda y afectación de pared torácica homolateral. Nódulos pulmonares en ambas bases. Metástasis óseas. Probable útero miomatoso

RX
Imá
dist

EVOLUCIÓN & OTRAS TERAPIAS

DIC 2014/ Enero2015

RADIOTERAPIA PALIATIVA ANTIÁLGICA sobre rodilla derecha : 20 Gy, 4 Gy x 5 días a la semana.

- ZOMETA /28 + Calcio Vit D
- 3º escalón analgésico: Fentanilo TTd 25 + Abtral 100 / 4
- Dxm durante la RT

Continúa con

SANDOSTATÍN LAR 30

EVOLUCIÓN marzo 2015

SITUACIÓN CLÍNICA

- Leve incremento del dolor óseo. **ECOG:1.**
- Cromogranina : 2100
- NSE: normal
- Hb: 10,3

Ajuste de analgesia:

- Fentanilo parche 50/72

- Abstral 200

- Nolotil 2/8

- Coadyuvante: Zometa/28

  + Calcio/VitD

  -Hierro

ESTABILIZACIÓN DE LA ENFERMEDAD. INCREMENTO PROGRESIVO aunque LENTO DEL DOLOR. OJO ¡¡

TAC BODY:

- Masa pulmonar izda sin cambios, quizás **muy sutilmente > tamaño,> compresión extrínseca bronquial**. Mtt óseas, nódulos pm sin cambios

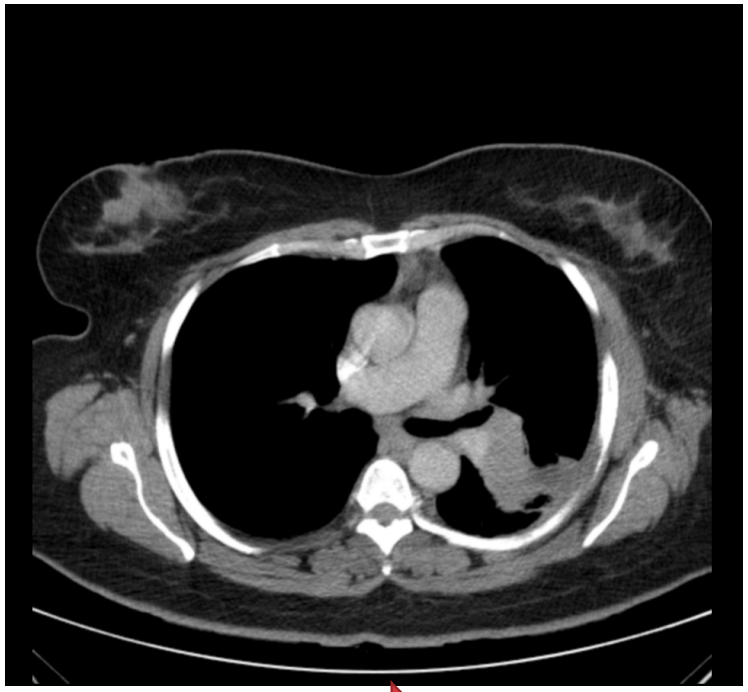

MANTENEMOS SANDOSTATIN LAR 30

EVOLUCIÓN JUNIO 2015

- > **Incremento del dolor óseo**, de predominio en columna dorsol-lumbar y tórax. .
- **ECOG:1**
- > dosis de Fentanilo a 75/72
- Abstral a 200 cada 6 h
- AINES

MARCADORES TUMORALES

- Cromogranina: 2100
- NSE: NORMAL

Ojo: posible progresión

OCTREOSCAN

OCTREOSCAN JULIO 2015

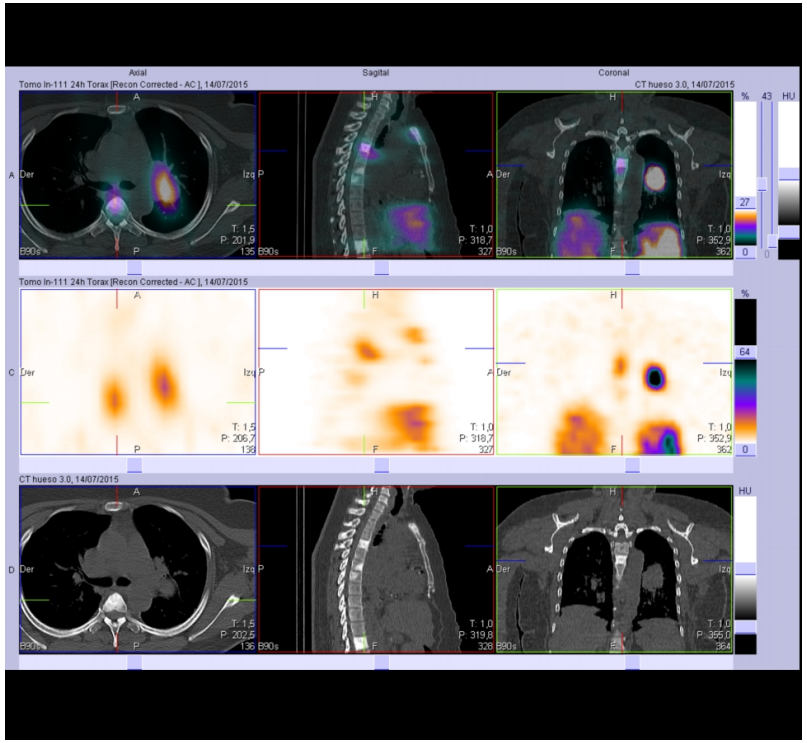

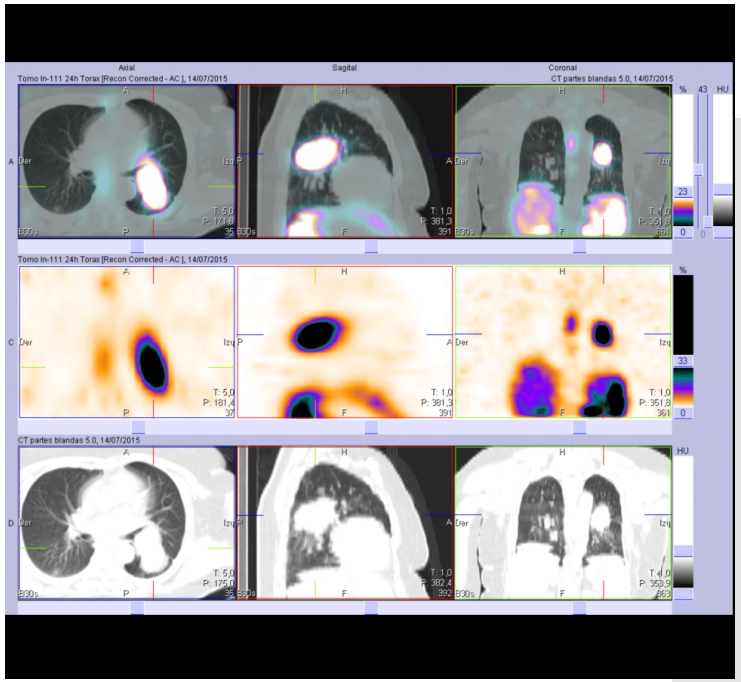

Captación en masa pulmonar izda
Captación ósea: acromion izdo, esternón, D4, D6, D7, L1-L5, tibia y fémur. **Mayor captación , compatible con progresión.**

Valorar segunda línea de QT

2015

- VALORACIÓN DE SEGUNDA LÍNEA.....

  EVEROLIMUS?

  QUIMIOTERAPIA?

Pero entonces.....
Un imprevisto médico en la paciente

JULIO / AGOSTO 2015

CARDIOPATÍA ISQUÉMICA

1) SD CORONARIO AGUDO sin elevación del ST

- ENFERMEDAD CORONARIA DE 2 VASOS CON OCLUSIÓN CRÓNICA DE LA CD, circulación colateral y en DA: Lesión crítica proximal
- ACTP y stent

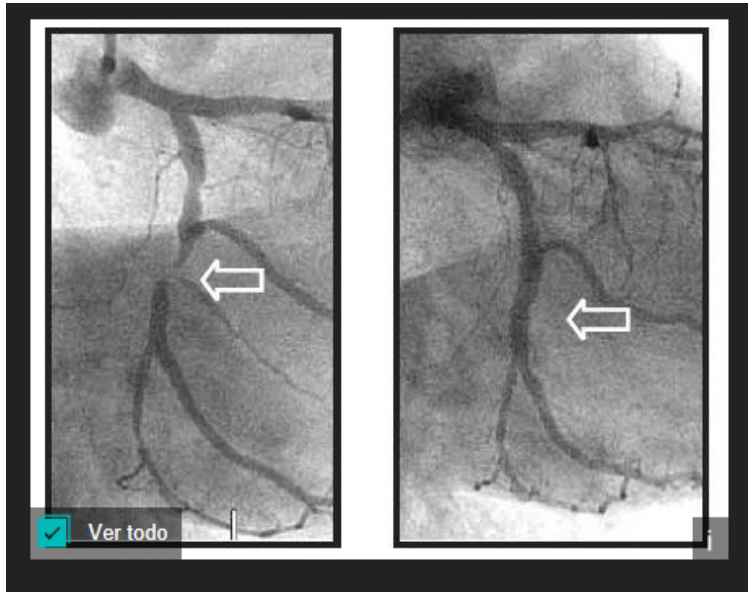

2)SD CORONARIO AGUDO con elevación del ST en región ant.

- Cateterismo: mal posición del Stent en DA
- ACTP, recolocación de stent
- Lesión moderada en obtusa marginal

- Varios episodios en UCI de angor hemodinámico

Tt:

1-Adiro, atenolol, atorvastatina,doxazosina, verapamilo, NTG, Metformina, clopidogrel

2-Bromacepam, trankimazin,

3-Fentanilo 100, gabapentina

Sandostatín lar 30/ 28

Ampliación estudio cardio

Agosto/ Sept 2015

- **Holter de frecuencia cardiaca** : ritmo sinusal sin arritmias ni pausas.
- **Ecocardiograma :** hipertrofia concéntrica ligera de ventrículo izquierdo con contractilidad normal. Válvula Aórtica: normal. Mínima insuficiencia mitral .Válvula tricúspidea: normal FEVI 0,49
- **TAC CRANEAL Y TAC BODY**:Se realiza en el contexto de angioTAc y aprecia estabilización de lesiones .

- Cromogranina: 1850

- **Descartamos afectación cardiaca secundario a sd carcinoide**:

Cardiopatía por síndrome carcinoide

- El 77% de los pac con sd carcinoide se observa afectación cardiaca (según estudios ecocardiográficos).
- 30% la afectación es clínicamente relevante.

- **Depósito de tejido fibroso en forma de placas,** afectando más frecuentemente las válvulas cardíacas derechas y el endocardio.
- El compromiso valvular izquierdo ocurre en menos del 10% de los casos

Figura 1. Localización de las placas fibrosas en la enfermedad valvular carcinoide.
VCS= vena cava superior. VCI= vena cava inferior. VIn= vena innominada. VT= válvula tricúspide. VD= ventrículo derecho. VI= ventrículo izquierdo. Adaptado de Roberts WC. Am J Cardiol 1997; 80:251-56.

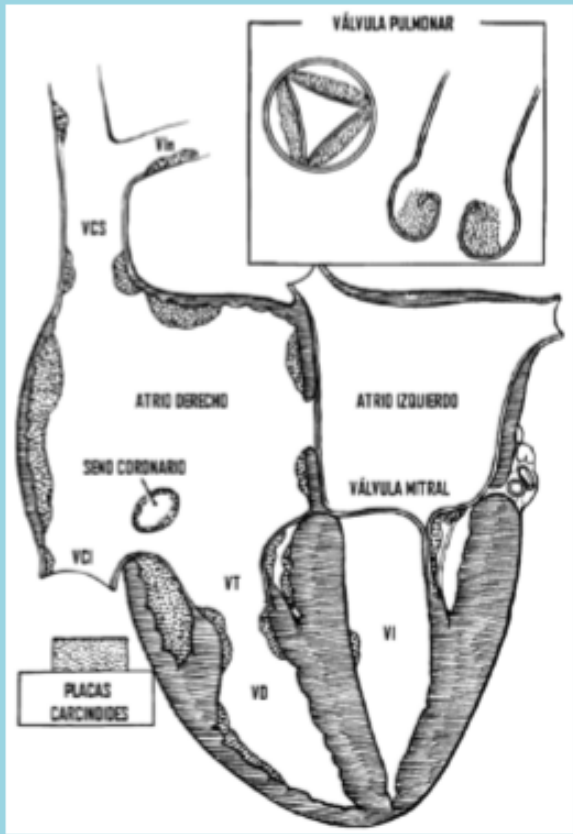

TOXICIDAD CARDIACA DEL OCTEOTRIDE

- Bradicardia
- Y muy poco frecuente: Taquicardia

Reacciones adversas provenientes de notificaciones voluntarias:

Arritmias

Circulation

ARTICLES

Effects of Octreotide Treatment on Restenosis After Coronary Angioplasty
Results of the VERAS Study

Rainer von Essen, Ralf Ostermaier, Eberhard Grube, Wolfgang Mäurer, Ulrich Tebbe, Raimund Erbel, Michael Roth, Werner Oel, Joachim Brom, Gottfried Weidinger

EVOLUCIÓN CLÍNICA: fin de 2015/ feb 2016

- Varios ingresos en M.Interna por **ICC de predominio IZDO**.
- Eco cardio: FE 13 % - **Cuidados Paliativos**
- Crisis de ansiedad y de pánico
- ECOG 2
- **(Sandostatín y Zometa)**

Solicitamos reevaluación radiológica

ECO CARDIO: miocardiopatía dilatada de origen isquémico con función ventricular severamente deprimida, FE 13%

Seguimiento por:

Oncología

Cardiología

Cuidados paliativos

EVOLUCIÓN RADIOLÓGIC feb 2016

TAC TAC:

- Gran masa pulmonar central hiliar izquierda difícilmente

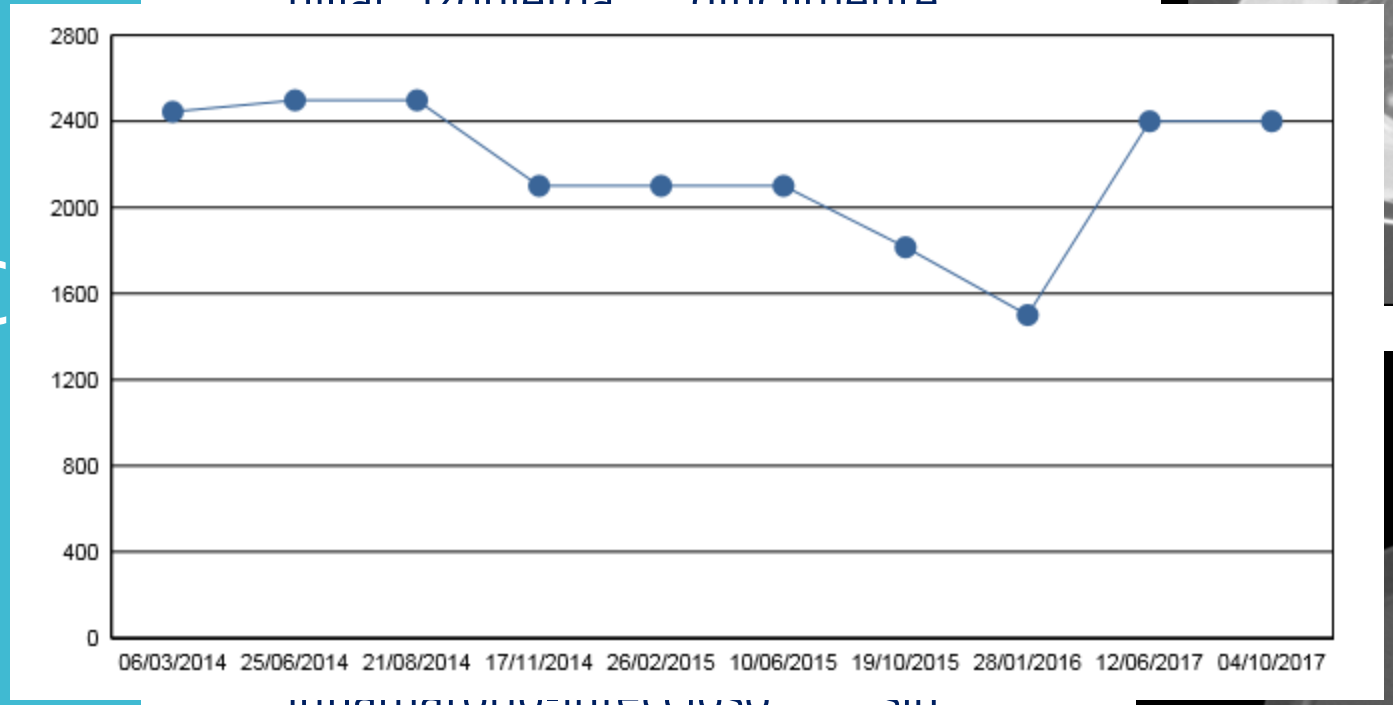

inflamatorio-infeccioso sin descartar **metástasis**.

- **PROGRESIÓN ÓSEA**

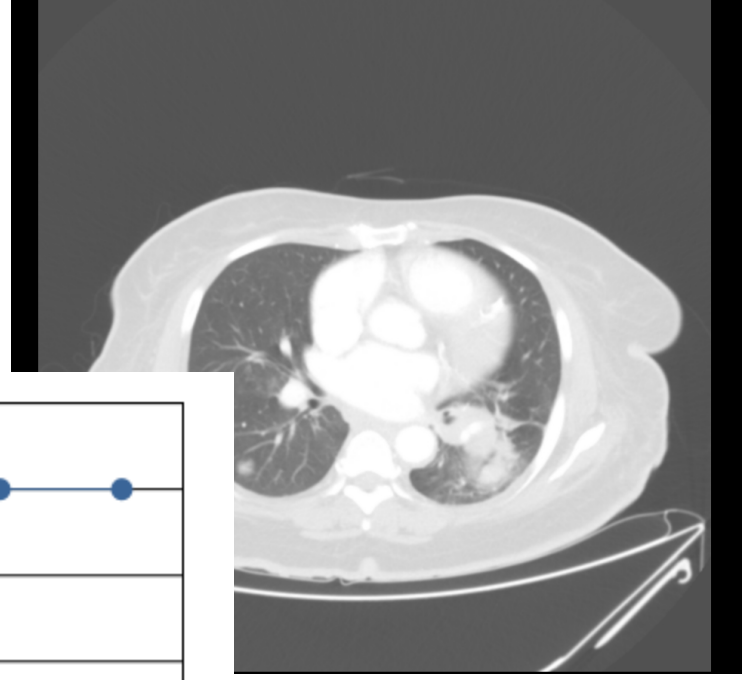

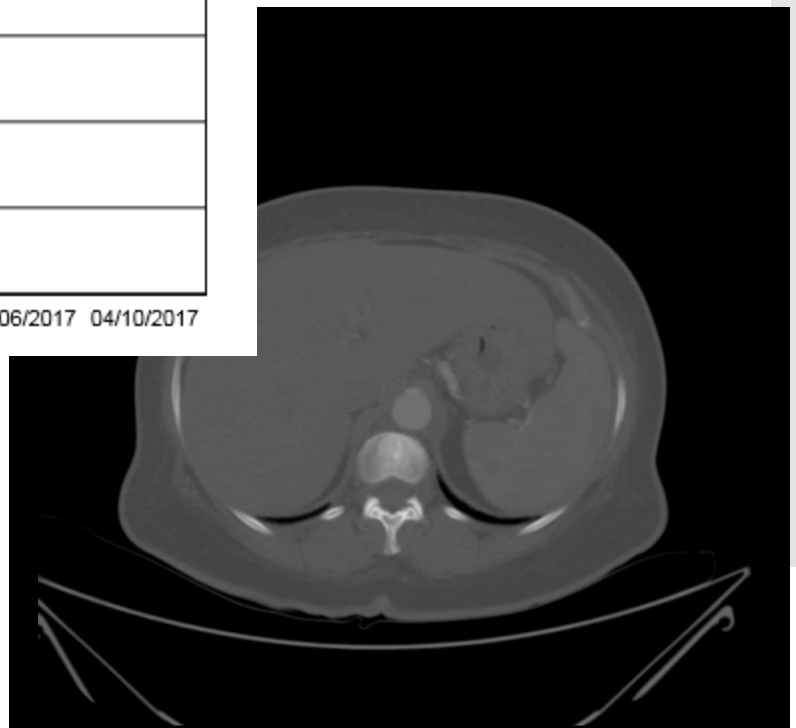

EVC
DE
ENI
D
PRC

n tras
e ICC con
.

¿Qué hacer?

o por 3

RETORNO A ESPAÑA JUNIO 2017 (15 m fuera)

- **EN su país** : **ningún episodio de descompensación cardiaca ni de CI ¡¡¡**
- No tt. con OCTROTIDE (3m)
- Pérdida de 15 kg de peso
- **Dolor** DORSOLUMBAR, PUBIS, PELVIS y HOMBRO DERECHO.
- EF: ECOG:1; 96%;ACP:N; Hepatomegalia dolorosa; masas hepáticas de 4 cm. MII: N

- Cromogranina: 2400
- NSE: 21
- GGT: 126

RETORNO A ESPAÑA JUNIO 2017 TAC BODY: PROGRESIÓN

TAC JULIO 2017

Progresión pulmonar hiliar izda
Progresión pulmonar bilateral (nódulos)
Metástasis hepáticas bilobares
Progresión ósea múltiple: todos los cuerpos vertebrales lumbares, C3, T1,T4,T6,T7, T11,T12, sacro, huesos iliacos, manubrio esternal. glena humeral y escápula derecha.

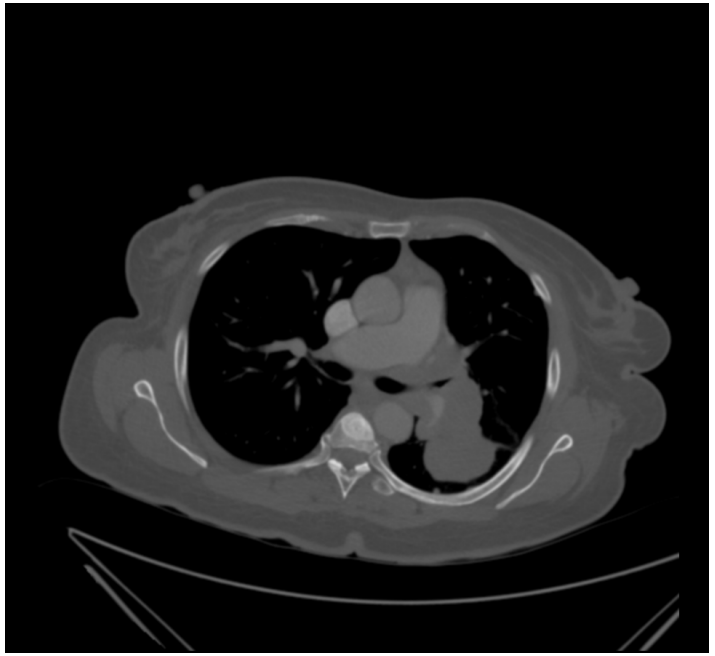

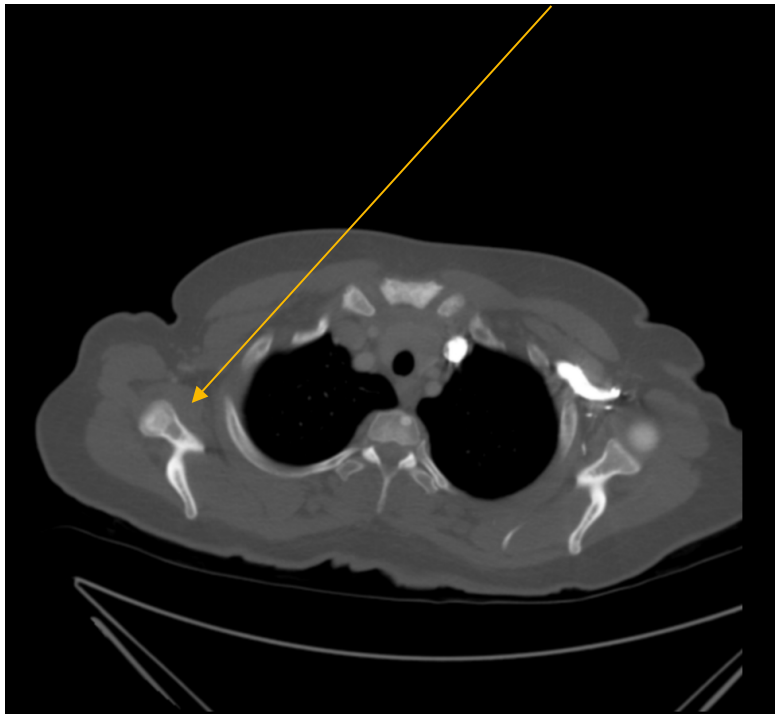

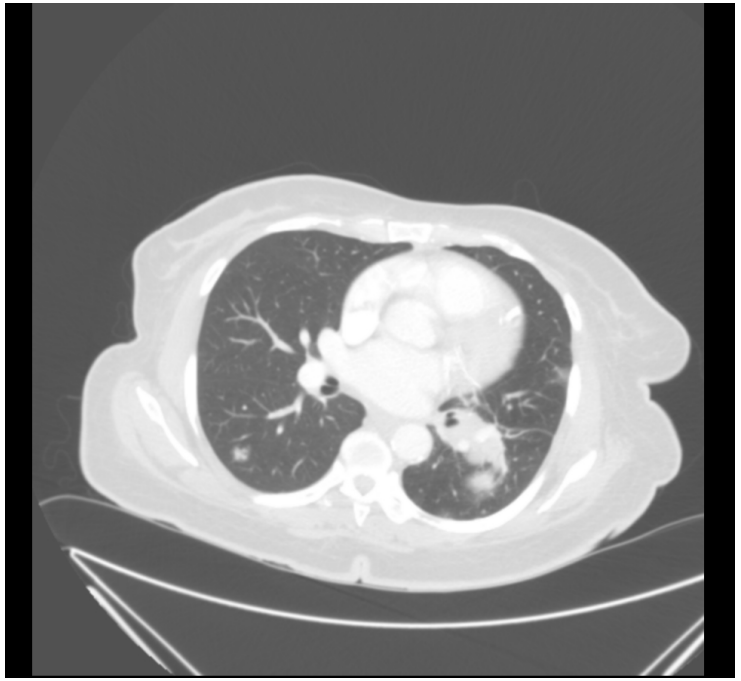

RETORNO A ESPAÑA JUNIO 2017

TAC BODY:

PROGRESIÓN PULMONAR, HEPATICA, OSEA

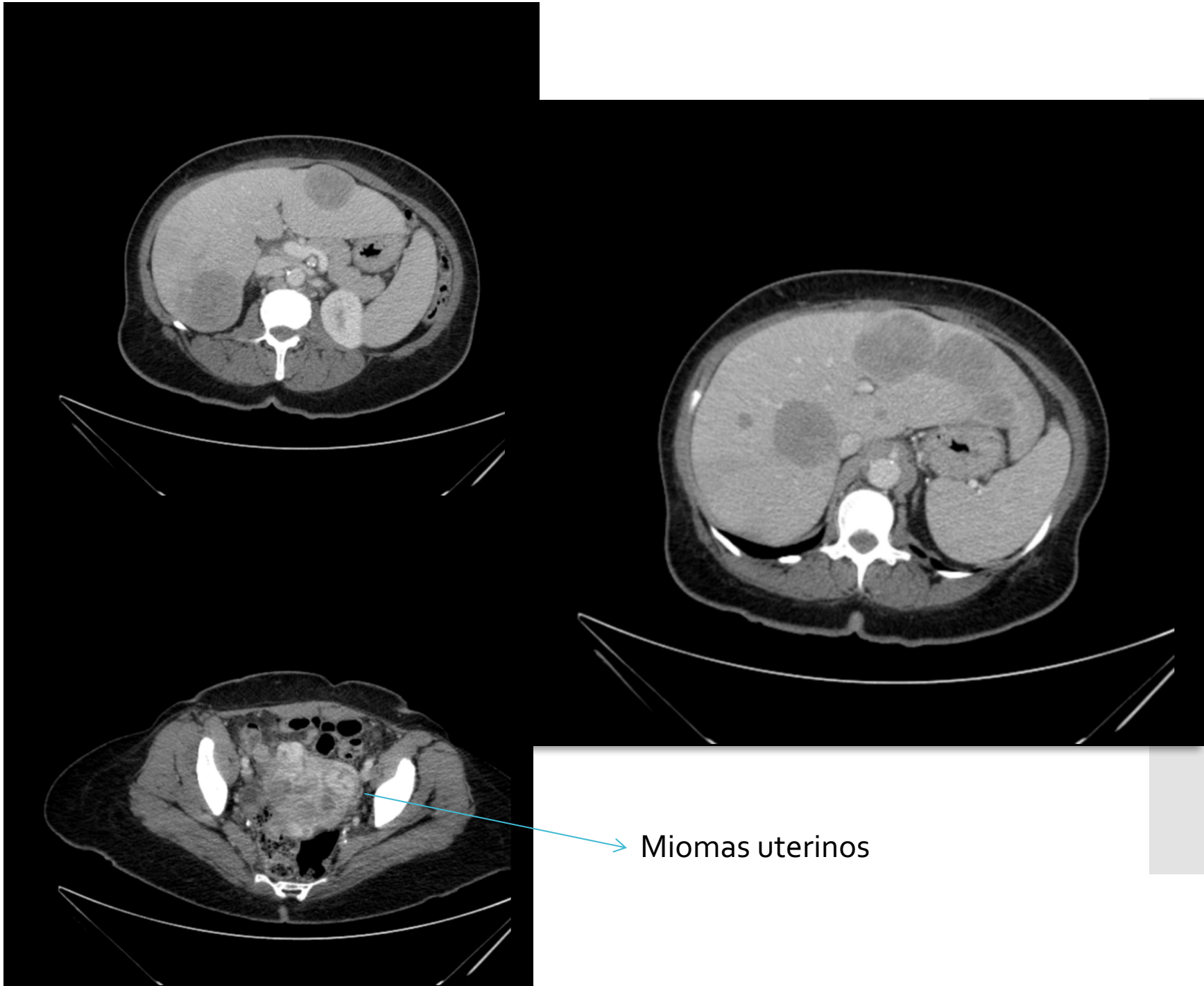

RNM JULIO 1

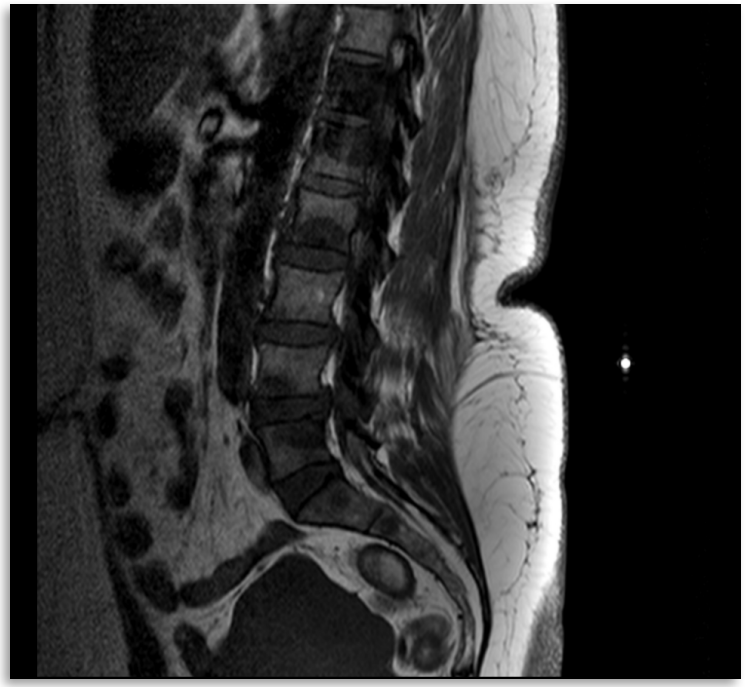

PROGRESIÓN OSEA

- Afectación metastásica ósea múltiple **con lesiones blásticas en vértebras dorsales (D3 a D7 y D12) y lumbares (L1 a L5) así como vertebra S1 sacra.**
- **No masa de partes blandas asociada ni invasión metastásica del canal vertebral** o de los agujeros de conjunción.
- Ligero abombamiento de muro posterior de D12 con impronta sobre el canal vertebral sin repercusión significativa.
- Hernia discal dorsocentral L4-L5 que estenosa de forma moderada el canal vertebral.

TTº COMPLEMENTARIO desde Julio 17

RADIOTERAPIA ANTIÁLGICA

PALIATIVA en columna dorso lumbar y hombro derecho

- **Reintroducción de análogos de somatostatina**
- Valorar SEGUNDA línea

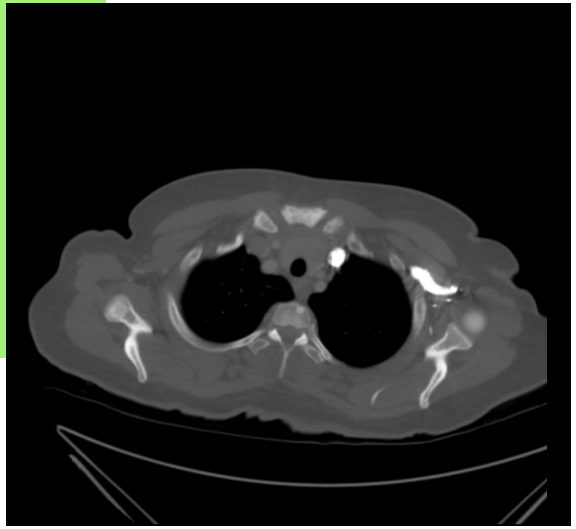

INICIO DE SEGUNDA LINEA
3 Octubre 17

- **Eco Cardio: miocardiopatía dilatada, FEVI 29%**

- **ECOG: 1**
- **TT:**

1. **Carvedilol***
2. **Furosemida**
3. **Fentanilo 125**
4. **Enalapril**
5. **Espironolactona**
6. **Amlodipino**

- * antagonista de R beta-adrenérgicos, vasodilatación periférica

COMIENZA CON :

EVEROLIMUS 5 mg

(según tolerancia subir a 10 mg)

+SOMATULINA AUTOGEL

+ Enjuagues con DXM 4mg en 40 ml de agua, 4 v / día x 8 sem.

120 / 28 d. (por interacción con carvedilol)

MARCADORES EVOLUCION

CROMOGRANINA

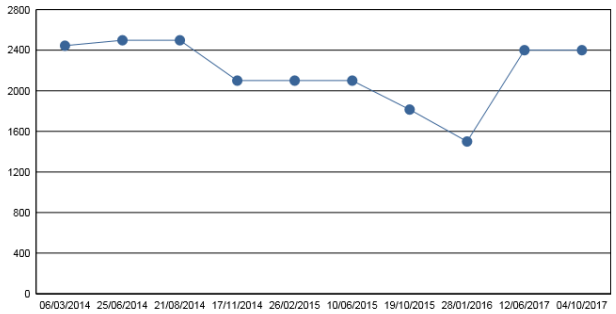

206848	04/10/2017	CROMOGRANINA A/p	>2400,00	ng/mL	Hasta 100,0 ng/mL
292391	12/06/2017	CROMOGRANINA A/p	>2400,00	ng/mL	Hasta 100,0 ng/mL
243920	28/01/2016	CROMOGRANINA A/p	1500,10	ng/mL	Hasta 100 ng/mL
232590	19/10/2015	CROMOGRANINA A/p	>1815,00	ng/mL	Hasta 100 ng/mL
733650	10/06/2015	CROMOGRANINA A/p	>2100,00	ng/mL	Hasta 100 ng/mL
717592	26/02/2015	CROMOGRANINA A/p	>2100,00	ng/mL	Hasta 100 ng/mL
20141117-297196	17/11/2014	CROMOGRANINA A/p	>2100,00	ng/mL	Hasta 100 ng/mL
20140821-287142	21/08/2014	CROMOGRANINA A/p	>2499,00	ng/mL	Hasta 100 ng/mL
880701	25/06/2014	CROMOGRANINA A/p	>2499,00	ng/mL	Hasta 100 ng/mL
20140306-862692	06/03/2014	CROMOGRANINA A/p	>2445,00	ng/mL	Hasta 100 ng/mL

NSE

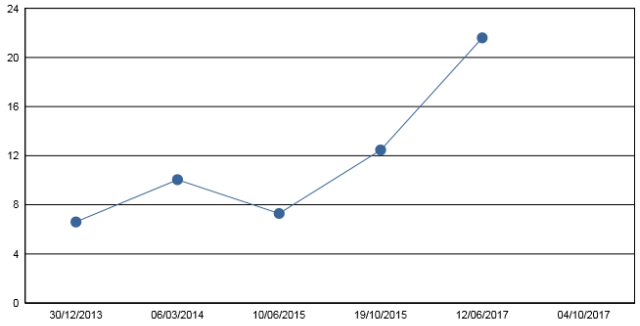

206848	04/10/2017	NSE	-			
292391	12/06/2017	NSE	21,60	↑	ng/mL	(0,00 - 17,00)
232590	19/10/2015	NSE	12,46		ng/mL	(0,00 - 17,00)
733650	10/06/2015	NSE	7,29		ng/mL	(0,00 - 17,00)
20140306-862692	06/03/2014	NSE	10,04		ng/mL	(0,00 - 17,00)
514978	30/12/2013	NSE	6,60		ng/mL	(0,00 - 17,00)

SEGUNDA LINEA
Fin Octubre 17

- Excelente tolerancia al Everolimus
- Desaparición del dolor óseo
- Disminución de las masas hepáticas
- Diarrea
- Lab: GGt: 283

Continúa con EVEROLIMUS 5 SOMATULINA AUTOGEL 120

Noviembre 17 Revisión Oncología

Situación clínica

- Perfecta tolerancia
- Mejor estado general
- Dolor óseo más controlado

- Sólo diarrea de 2 v / día

Estando en consulta….

- Sudoración profusa y opresión precordial más palpitaciones.
- Disnea

- ECG: Descenso del ST en V6, T – II, III,AVF

URGENCIAS y CARDIO: ANGOR INESTABLE, ajuste de medicación: mononitrato de Isosorbida (Uniket 20)

TAC PROTOCOLO TEP

No se observan defectos de repleción en arterias pulmonares principales, lobares ni segmentarias compatibles con TEP.

- Masa pulmonar de baja atenuación parahiliar izquierda que contacta con bronquio principal y arterias pulmonares principal

MT nodulares en ambos campos pulmonares,.

3 lesiones focales hepáticas, metástasis.

- En columna dorsal se identifican lesiones blásticas compatibles con metástasis óseas en múltiples cuerpos vertebrales, así como en manubrio y cuerpo esternal.
-

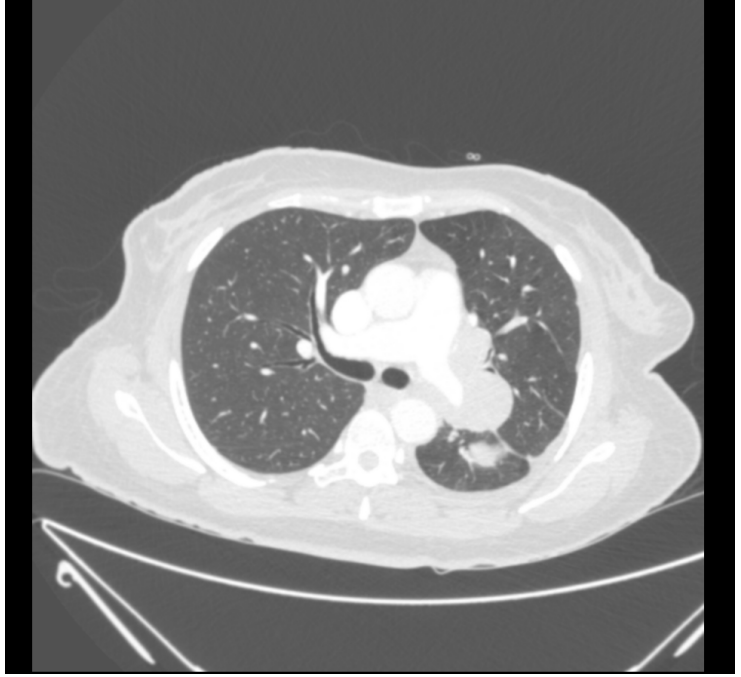

DICIEMBRE

- ENFERMEDAD ESTABLE
- MEJORIA SINTOMÁTICA, CONTROL DEL DOLOR

- En espera de reevalución: continuará con EVEROLIMUS DOSIS REDUCIDAS 5 mg

EN ESPERA ¡¡¡
CONTINUARÁ

Tratamiento enfermedad avanzada

- La rareza de estos tumores ha condicionado que no se diseñaran estudios exclusivos y se han extrapolado los datos de TNE GI.
- Pocos datos disponibles

ELECCIÓN DE TRATAMIENTO DE 1 LINEA SSA

Análogos de la somatostatina :

Detienen crecimiento tumoral en pacientes con GE NET.

Si no hay sd carcinoide pero sí captación en pruebas de RS

- No hay estudios randomizados vs placebo en NET pulmonar exclusivo. En marcha: lanreotide autogel versus placebo (NCT02683941).

- **2 Fases III con SSA en GE NET**

Rinke A, et al. *Placebo-controlled, double-blind, prospective, randomized study on the effect of octreotide LAR in the control of tumor growth in patients with metastatic neuroendocrine midgut tumors: a report from the PROMID Study Group*. J Clin Oncol 2009; 27:4656.

Caplin ME, Pavel M, Ruszniewski P. *Lanreotide in metastatic enteropancreatic neuroendocrine tumors*. N Engl J Med 2014; 371:1556.

Estudio retrospectivo ssa

EJC
EUROPEAN JOURNAL OF CANCER

Antitumour activity of somatostatin analogues in sporadic, progressive, metastatic pulmonary carcinoids

Ivana Sullivan, Gwénaël Le Teuff, Joël Guigay, Caroline Caramella, Amandine Berdelou, Sophie Leboulleux, Désirée Déandréis, Julien Hadoux, Michel Ducreux, Pierre Duvillard, Julien Adam, Jean-Yves Scoazec, Eric Baudin[1], David Planchard[1,]

Abril 2017
Estudio retrospectivo de 61 pac con NET PULMONAR. Con SSA
77% ENFERMEDAD ESTABLE;
Mejor Px: tumores funcionantes y lentamente progresivos

POSIBILIDADES DE TRATAMIENTO 2 ª LINEA

- **EVEROLIMUS ?**
- **QUIMIOTERAPIA ?**

EVEROLIMUS:

POSIBLE EFECTOS ADVERSOS CARDIOVASCULARES ???

- HTA (frecuente)
- INSUFICIENCIA CARDIACA CONGESTIVA (poco frecuente)

EVEROLIMUS en TNE PULMONAR

- Datos obtenidos en RADIANT S 4, previo en RADIANT 2 y otros
- Podría ser **PRIMERA LÍNEA** SI: Tumor somatostatina receptor negativo en las pruebas de imagen .
- En R4 no se asoció con SSA, pero puede ser opción válida.
- **INDICACIÓN:**

TNE de origen GI o pulmonar no funcionantes, no resecables o metastásicos, bien diferenciados (G1 o G2), con enfd en progresión .

RADIANT II

- **RADIANT-2** (Pavel et al, 2011): Se comparó en un FIII Everolimus 10 + Octreótida 30 vs PLACEBO + Octreotida.

- Aunque no cumplió su objetivo principal , los resultados sugerían su potencial **efecto antitumoral** en pacientes con tumores neuroendocrinos no pancreáticos

- **RAMSETE (RAD001), EVEROLIMUS**, en tumores neuroendocrinos, una sóla rama, FII, mostró que podría ser efectivo en TNE no pancreáticos con diversos orígenes

EVEROLIMUS

RADIANT 4

lancet 2016
Yao JC et al.

F III 302 p, GI y G2, **NET PULMÓN 30 %** y GI, no funcionantes, progresivos 2:1

EVEROLIMUS

PLACEBO

Everolimus for the treatment of advanced, non-functional neuroendocrine tumours of the lung or gastrointestinal tract (RADIANT-4): a randomised, placebo-controlled, phase 3 study

*James C Yao, Nicola Fazio, Simron Singh, Roberto Buzzoni, Carlo Carnaghi, Edward Wolin, Jiri Tomasek, Markus Raderer, Harald Lahner, Maurizio Voi, Lida Bubuteishvili Pacaud, Nicolas Rouyrre, Carolin Sachs, Juan W Valle, Gianfranco Delle Fave, Eric Van Cutsem, Margot Tesselaar, Yasuhiro Shimada, Do-Youn Oh, Jonathan Strosberg, Matthew H Kulke, Marianne E Pavel, for the RAD001 in Advanced Neuroendocrine Tumours, Fourth Trial (RADIANT-4) Study Group**

RADIANT 4

- **Beneficio clínico significativo**
  SLP : 11 vs 3,9 m (HR 0,48; p < 0,0001)

Figura 4 **RADIANT-4 – Resultados de supervivencia libre de progresión por subgrupo de paciente pre-especificado (revisión radiológica independiente)**

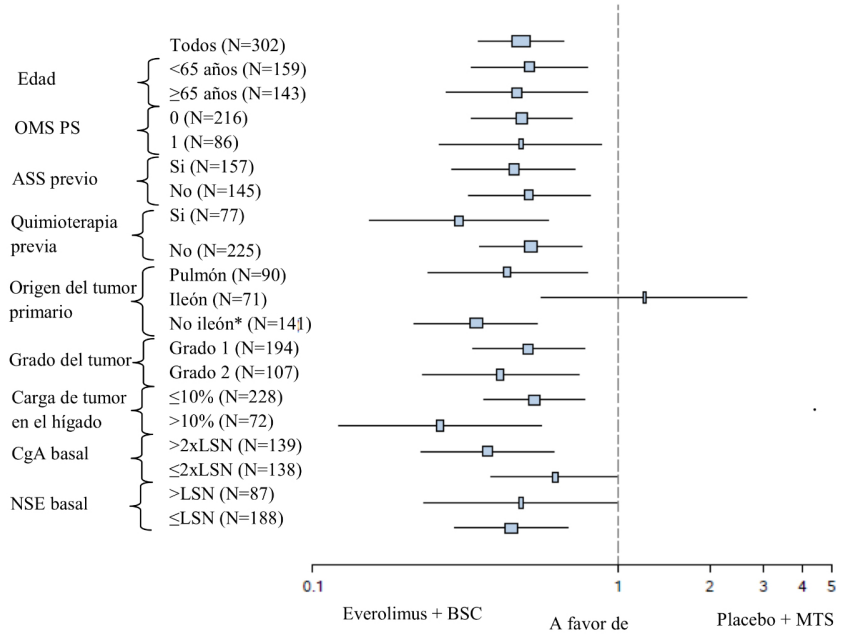

Otros Fármacos

- **Quimioterapia**

1. Carbo o Cisplatino
2. INF
3. Oxaliplatino + Capecitabina
4. 5FU + Estreptozotocina
5. Doxorrubicina
6. Temozolamida

ENSAYOS CLÍNICOS¡¡¡

MUC
GRA

ENTE !!!

A.

a la
ología y a