# CASO 1

# TNE PANCREÁTICO

**ISABEL RUIZ MARTÍN**

**COMPLEJO ASISTENCIAL UNIVERSITARIO DE PALENCIA**

Asociación Castellano-Leonesa de Oncología

www.aclo.es

/acloncología

# PALENCIA, DICIEMBRE DE 2005

Mujer de 59 años que consulta por dolor abdominal

## ANTECEDENTES PERSONALES

- Ama de casa
- Bocio multinodular coloide
- Herniorrafia inguinal derecha a los 9 años
- No hábitos tóxicos ni tratamientos crónicos

## ANTECEDENTES FAMILIARES

- Sin interés oncológico

# PRUEBAS COMPLEMENTARIAS

## ANALÍTICA

Hemograma y parámetros bioquímicos normales, incluyendo CEA y AFP

## ECOGRAFÍA ABDOMINAL

Lesión focal hipoecoica de 4 cm de diámetro en segmento VIII

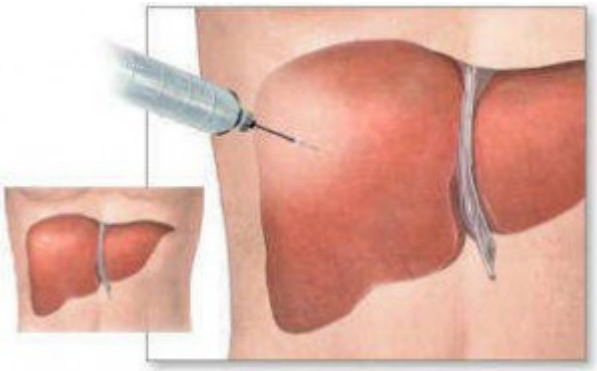

## BAG ECODIRIGIDA

*"Tejido con proliferación atípica sospechosa de malignidad, aunque no sugestiva de origen hepatocítico"*

# TAC ABDOMINO-PÉLVICO

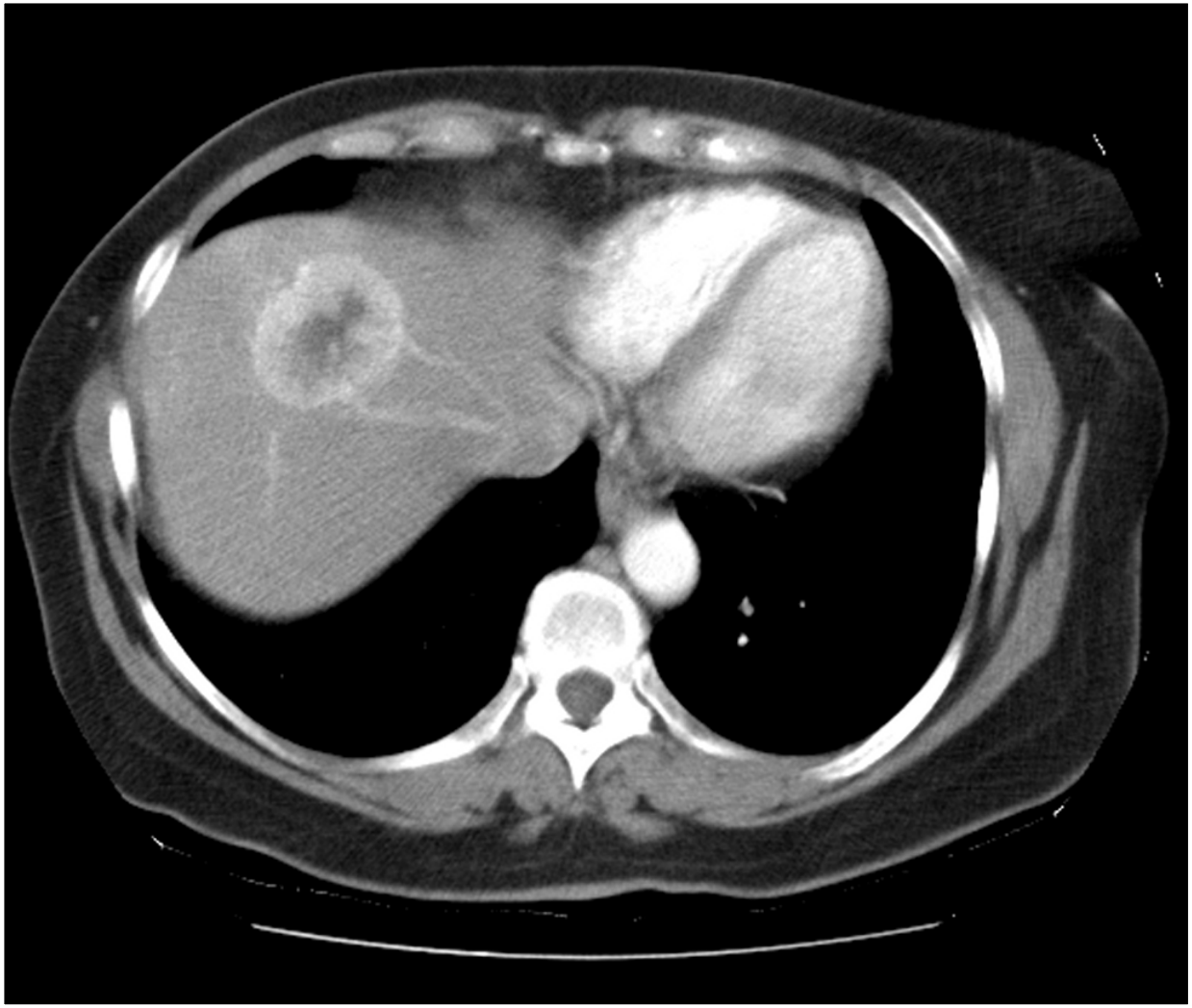

# PRUEBAS COMPLEMENTARIAS

- Rx de tórax
- Tránsito intestinal
- Gastroscopia
- Colonoscopia
- Ecografía tiroidea (+ PAAF de nódulo dominante)
- Mamografía
- Exploración ginecológica

↓

**SIN ALTERACIONES**

# INTERVENCIÓN QUIRÚRGICA

**HALLAZGOS:**

Tumoración de 2 cm en cola de páncreas que retrae la grasa circundante
Lesión de 3 cm a nivel del segmento IVa hepático

| Biopsia intraoperatoria |
| --- |
| *"Tumoración de origen neuroendocrino"* |

**TÉCNICA:**

Pancreatectomía distal con esplenectomía
Resección no anatómica de segmento VIII
Colecistectomía
Apendicectomía

# ANATOMÍA PATOLÓGICA

*Tumoración **en cola de páncreas** de 2.4 x 1.6 cm, correspondiente a un **CARCINOMA NEUROENDOCRINO** con infiltración del tejido pancreático y adiposo adyacente e invasión vascular en el seno del tumor.*
*Índice de mitosis: 8/10 HPF. 6 ganglios libres de tumor. Bordes libres*

*Citoqueratinas +, Cromogranina +, Enolasa +, Sinaptofisina +,*
*MIB1 medio-alto, p53 débilmente positivo*

***Lesión hepática** de 4.5 x 4 cm, correspondientes **METÁSTASIS DE CARCINOMA NEUROENDOCRINO** con necrosis y cavitación central, márgenes de resección libres*

# 1ª CONSULTA EN ONCOLOGÍA

**TUMOR NEUROENDOCRINO DE PÁNCREAS, GRADO INTERMEDIO, ESTADIO IV CON M1 HEPÁTICA ÚNICA**

↓

**ENFERMEDAD RESECADA**

↓

**SEGUIMIENTO**

## REVISIÓN PERIÓDICA

Asintomática

EF: sin alteraciones.

Analítica: sin alteraciones.

### TAC ABDOMINO-PÉLVICO

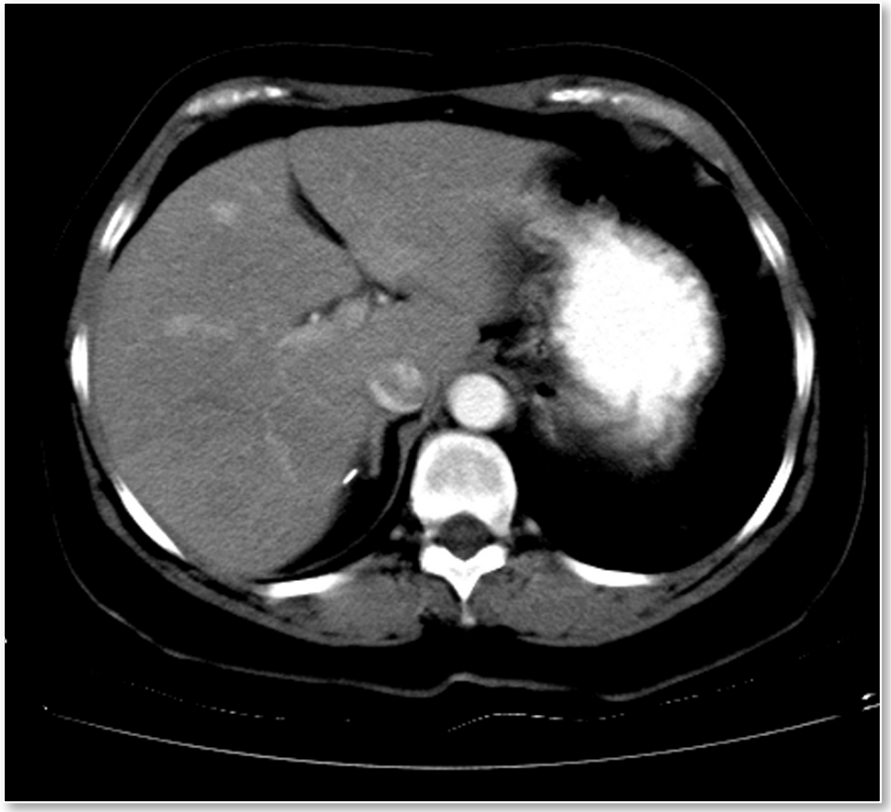

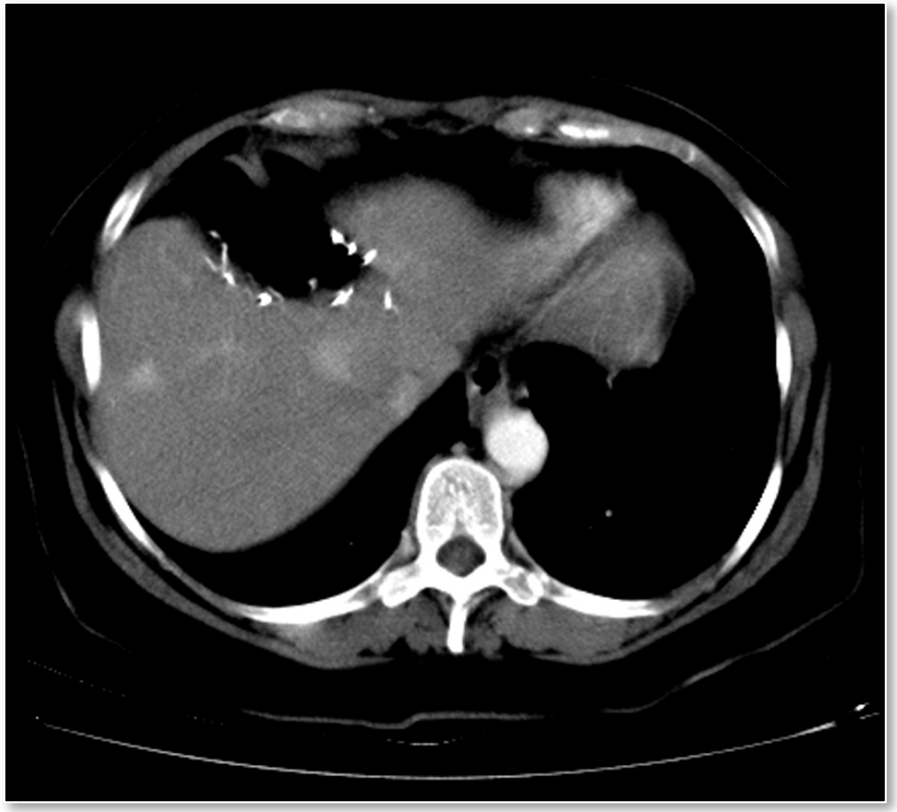

## ECOGRAFÍA ABDOMINAL

Al menos 6 LOEs hepáticas, entre 8 y 12mm

## GAMMAGRAFÍA DE RECEPTORES DE SOMATOSTATINA ($^{111}$In-DTPA-D-Phe-octreótida)

LOEs hepáticas, la mayor en seg 8, **sin** receptores de somatostatina

## COLONOSCOPIA

Diverticulosis, sin otras alteraciones

# 1ª LÍNEA PARA ENFERMEDAD M1

**RECIDIVA HEPÁTICA**

↓

**ENFERMEDAD IRRESECABLE**

↓

**OCTREOTIDA**
**(Sandostatin Lar® 20 mg)**

# 1ª LÍNEA PARA ENFERMEDAD M1

Asintomática

Buena tolerancia a Octreotida

**RM HEPÁTICA**

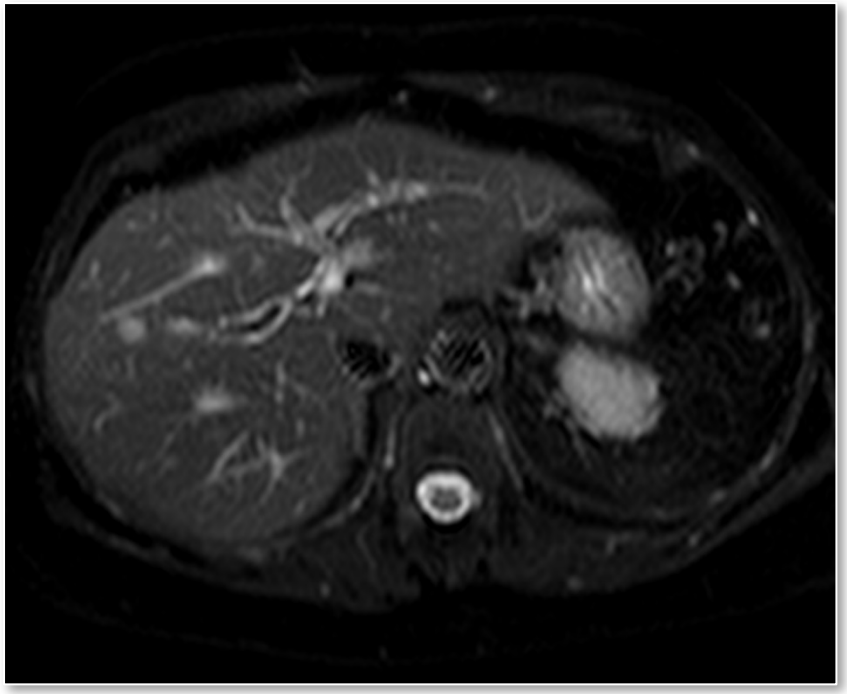

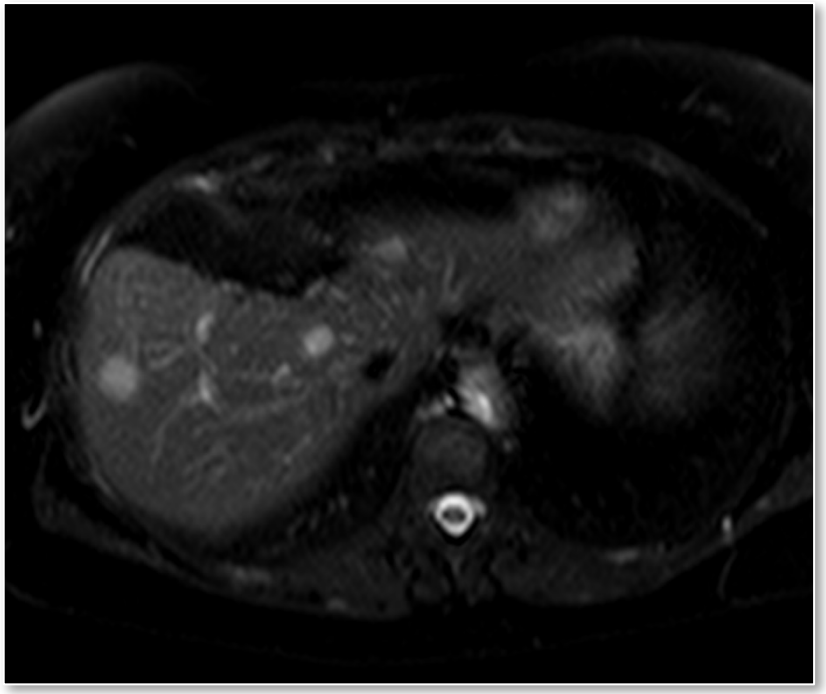

**ENFERMEDAD ESTABLE**

# TRATAMIENTO PARA ENFERMEDAD M1

OCTREOTIDA

CIRUGÍA

2005 → 2006 → 2007 → 2008 → 2009 → 2010

RECIDIVA HEPÁTICA IRRESECABLE

TNE PANCREÁTICO, EST. IV CON M1 HEPÁTICA

# 2ª LÍNEA PARA ENFERMEDAD M1

Asintomática

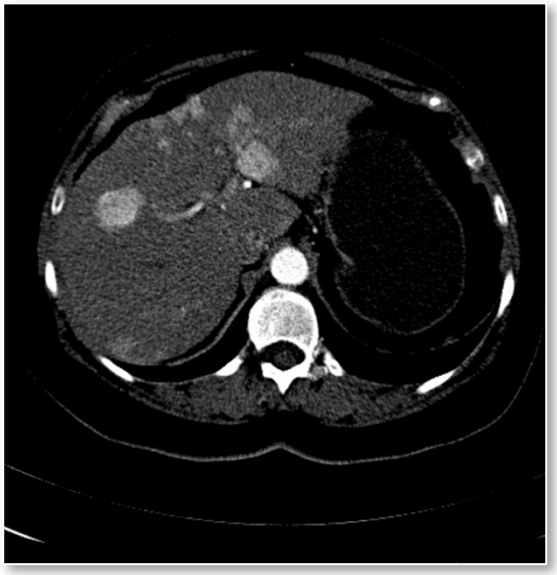

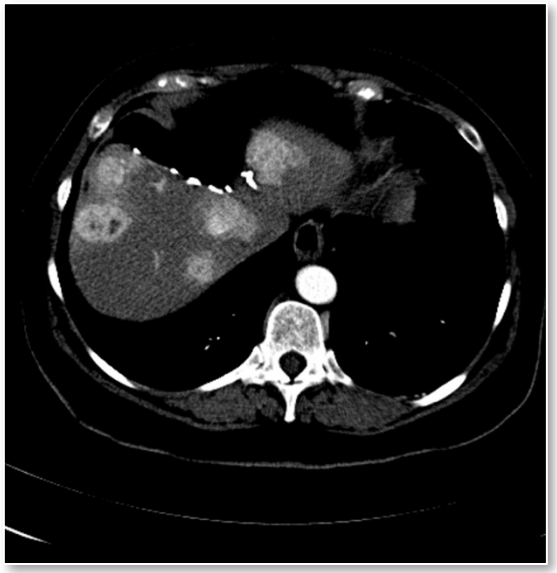

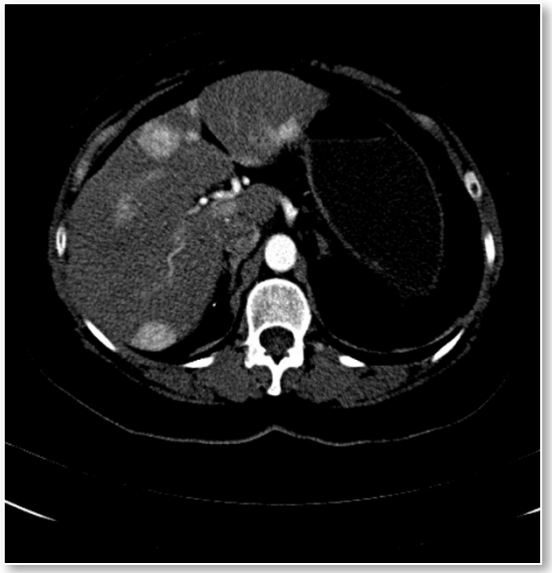

**PROGRESIÓN TUMORAL**

**ESTREPTOZOTOCINA + 5FU**

## REEVALUACIÓN TRAS 5 CICLOS

Astenia + pérdida de peso + fiebre vespertina

Febrero/10

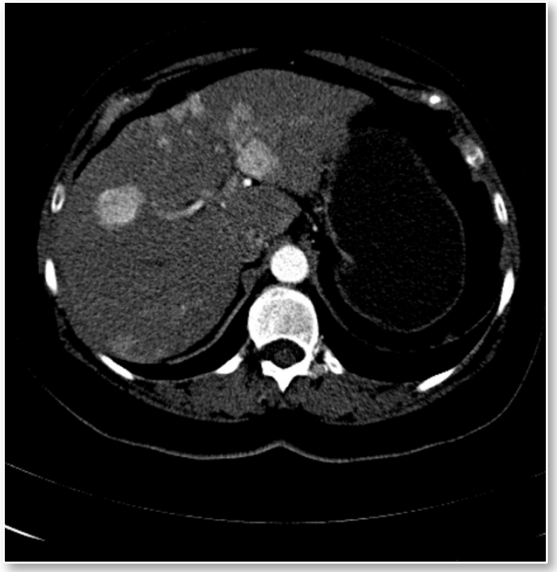

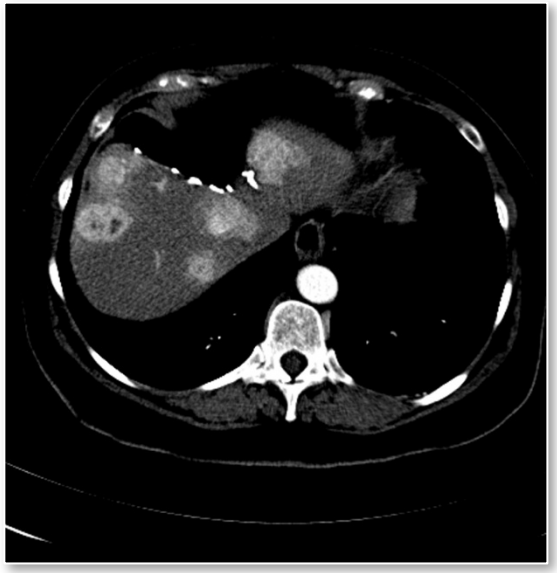

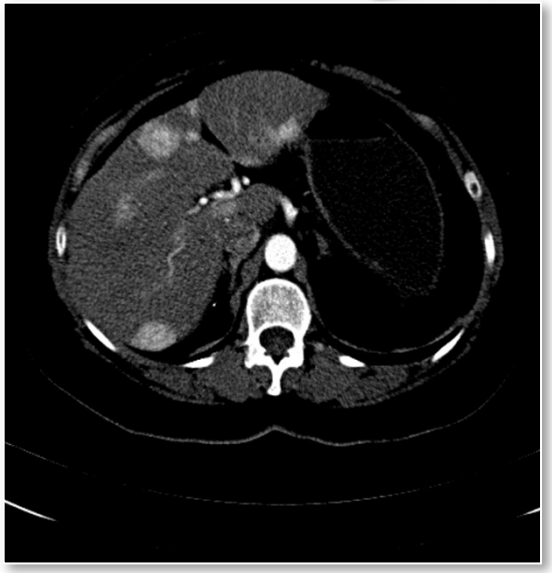

Mayo/10

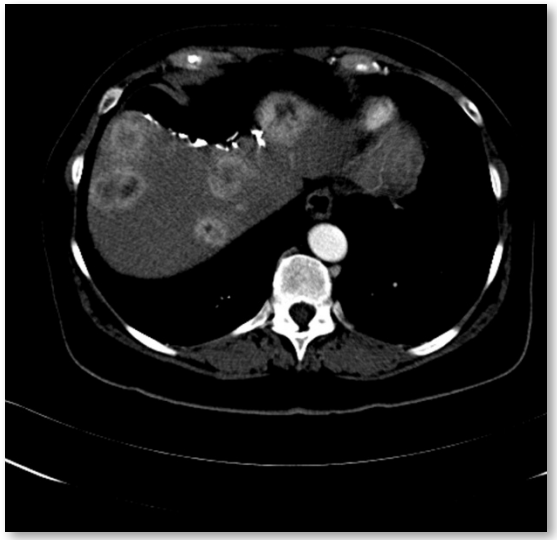

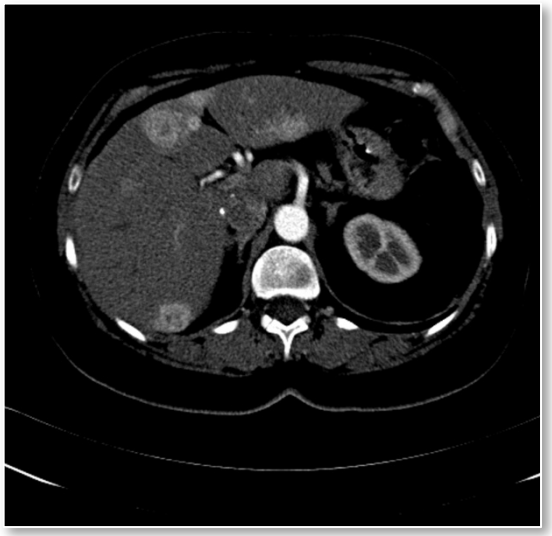

## 3ª LÍNEA PARA ENFERMEDAD M1

Astenia + pérdida de peso + fiebre vespertina

**CARBOPLATINO + ETOPÓSIDO**

↑

**PROGRESIÓN TUMORAL**

↑

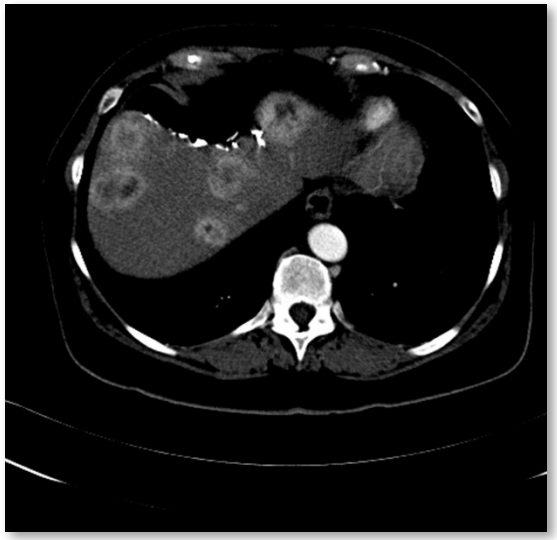

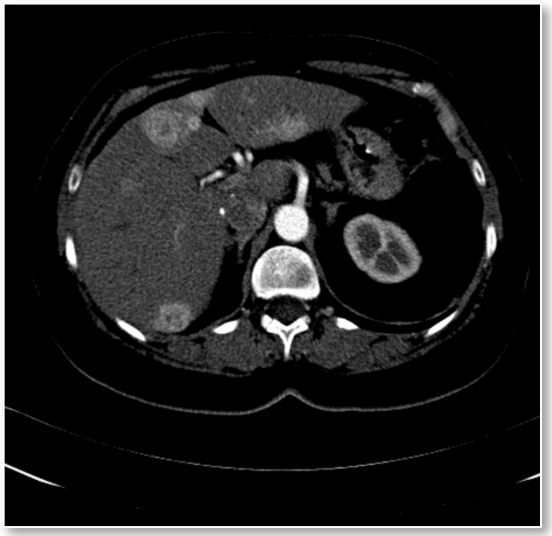

## REEVALUACIÓN TRAS 4 CICLOS

Ingreso por síndrome confusional + deterioro estado general

### ANALÍTICA

Hiperglucemia + insuficiencia renal aguda + hipercalcemia

### TC CRANEAL-TORACO-ABDOMINO-PÉLVICO

- LOEs hepáticas similares a estudio previo.
- Dilatación de conductos biliares intrahepáticos en LHI. Aumento de adenopatías adyacentes al borde libre del LHI.
- Dudoso engrosamiento mural de colon descendente.

Hipercalcemia refractaria a fluidoterapia, diuréticos y zoledronato

→ **SUNITINIB**

# TRATAMIENTO PARA ENFERMEDAD M1

Ingreso por diverticulitis aguda en sigma

**TRATAMIENTO CONSERVADOR**

## 4ª LÍNEA DE TRATAMIENTO

Ingreso por diverticulitis aguda perforada

**INTERVENCIÓN QUIRÚRGICA**

**HALLAZGOS:**

Adherencias postpancreatectomía

Diverticulitis aguda perforada, con absceso y peritonitis purulenta

**TÉCNICA:**

Hemicolectomía izquierda con colostomía terminal

(infección de herida quirúrgica, desprendimiento del estoma, desnutrición calórico-proteica)

| Anatomía patológica |
| --- |
| *"Sin signos de malignidad"* |

# TRATAMIENTO PARA ENFERMEDAD M1

## 4ª LÍNEA DE TRATAMIENTO

Progresiva recuperación clínica.

Diarrea leve. Fisuras periungueales.

**RESPUESTA PARCIAL**

# TRATAMIENTO PARA ENFERMEDAD M1

ESTREPTOZOTOCINA + 5FU

SUNITINIB

OCTREOTIDA

CIRUGÍA

CBP + ETOPÓSIDO

REDUCCIÓN DE DOSIS

SUSPENSIONES TEMPORALES

2005 | 2006 | 2007 | 2008 | 2009 | 2010 | 2011 | 2012 | 2013 | 2014

RECIDIVA HEPÁTICA IRRESECABLE

TNE PANCREÁTICO, EST. IV CON M1 HEPÁTICA

- Diarrea
- Mucositis (orofaringea, perianal, estoma)
- S. mano-pie
- Sequedad de piel

## 5ª LÍNEA DE TRATAMIENTO

Asintomática

Buena tolerancia a Sunitinib 25 mg/día

**Mayo/11**

**Octubre/14**

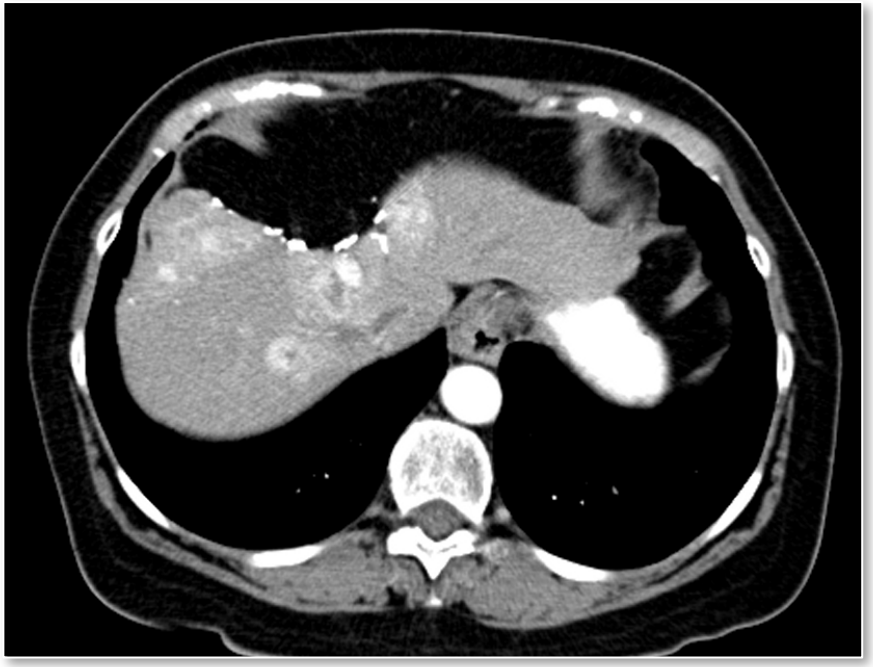

**PROGRESIÓN**

**EVEROLIMUS**

## 6ª LÍNEA DE TRATAMIENTO

Astenia intensa + sensación de mareo

**ANALÍTICA**

Hipercalcemia, con PTH normal

Fluidoterapia, diuréticos y zoledronato

**TC ABDOMINO-PÉLVICO**

**PROGRESIÓN**

**TEMOZOLAMIDA + CAPECITABINA**

## REEVALUACIÓN TRAS 3 CICLOS

Ingreso por disminución del nivel de conciencia + ataxia

**ANALÍTICA**

Empeoramiento de la hipercalcemia

**TC ABDOMINO-PÉLVICO**

**PROGRESIÓN**

**SUNITINIB**

# 7ª LÍNEA DE TRATAMIENTO

Asintomática

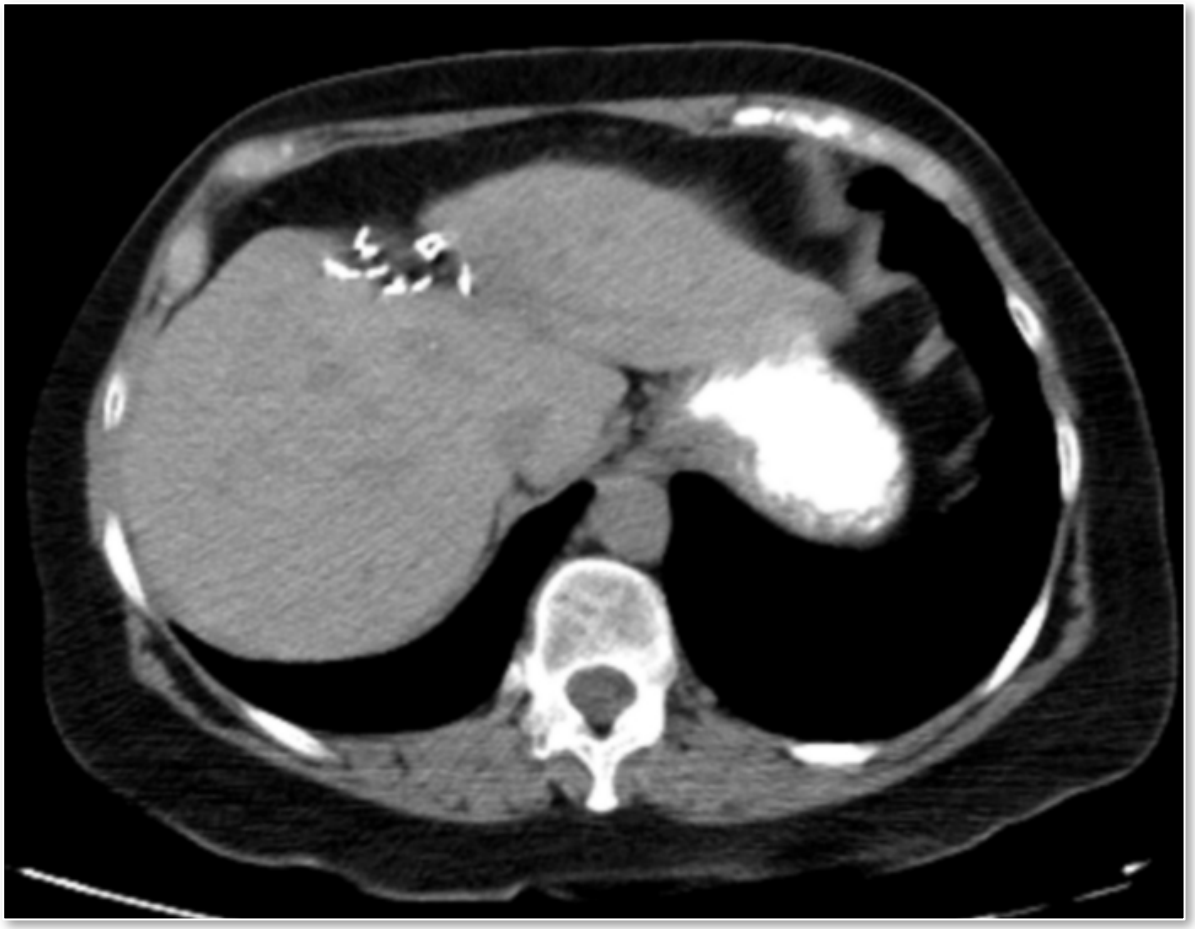

**RESPUESTA PARCIAL**

# TRATAMIENTO PARA ENFERMEDAD M1

ESTREPTOZOTOCINA + 5FU

OCTREOTIDA

SUNITINIB

TEMOZOLAMIDA + CAPECITABINA

SUNITINIB

CIRUGÍA

CBP + ETOPÓSIDO

EVEROLIMUS

REDUCCIÓN DE DOSIS

2005 | 2006 | 2007 | 2008 | 2009 | 2010 | 2011 | 2012 | 2013 | 2014 | 2015 | 2016 | 2017

- Mucositis
- S. mano-pie
- Erupción

RECIDIVA HEPÁTICA IRRESECABLE

HIPERCALCEMIA TUMORAL

HIPERCALCEMIA TUMORAL

TNE PANCREÁTICO, EST. IV CON M1 HEPÁTICA

# 7ª LÍNEA DE TRATAMIENTO

Asintomática

**RESPUESTA PARCIAL MANTENIDA**

# CONCLUSIONES

- La introducción de nuevas terapias y su uso secuencial permite dar + vida a los pacientes con TNE
  … ¿pero cuál es la mejor secuencia?

- Valor del re-tratamiento con sunitinib

- Importancia de usar criterios de respuesta óptimos al evaluar pruebas de imagen
  … sin olvidar los criterios clínicos

# PALENCIA, DICIEMBRE DE 2017