2ª Jornada sobre Tumores Neuroendocrinos

Dando + vida
a los pacientes
con TNE de CYL

Martes, 12 de diciembre de 2017
Hotel Melía Recoletos I Valladolid

Organiza

Asociación Castellano-Leonesa de Oncología
www.aclo.es
/acloncología

Colaboran

Pfizer
NOVARTIS
IPSEN
Advances Applications

Secretaría Técnica I Información

menycep
Tel. y Fax. 987 307 568 I Móvil 607 912 122
C/. Juan de Badajoz, 2 - 1ºC I 24002 - León
www.menycep.com I alvaro@menycep.com

17.35 h

Experiencia clinica con Lutecio177-DOTATATE en TNE.

Paula Jiménez-Fonseca.
Hospital Universitario Central de Asturias.

huca hospital universitario central asturias

Caso clínico: debut diagnóstico

- Mujer de 66 años sin antecedentes de interés. IQx: amigdalectomía, apendicectomía y vitrectomía.
- **Junio de 2012**, dolor lumbar, celulitis en eess izda tratada con amoxicilina-clavulánico. Posteriormente **cuadro diarreico** que se atribuyó al antibiótico previo.
- En los meses sucesivos la diarrea llegó a ser > 8 deposiciones abundantes y líquidas al día con dolor abdominal y una pérdida de 12 kg de peso en el año previo a la consulta médica.
- Varias consultas a su medico de primaria **desde agosto de 2012 hasta septiembre de 2013** con multiples estudios analíticos y coprocultivos negativos.

Caso clínico: demora diagnóstica

Falta de síntomas específicos[43]

Diagnósticos erróneos

→

Diagnóstico con frecuencia retrasado

Tiempo de diagnóstico correcto hasta 10 años[16,25,43,44]

→

NET avanzado frecuentemente

≥20% de los pacientes con enfermedad metastásica en el momento del diagnóstico[4]

1. Klimstra DS et al. The pathologic classification of neuroendocrine tumors: a review of nomenclature, grading, and staging systems Pancreas 2010;39(6):707-712.; 4. Yao JC et al. One hundred years after "carcinoid": epidemiology of and prognostic factors for neuroendocrine tumors in 35,825 cases in the United States. J Clin Oncol 2008;26(18):3063-72 ; 9. Oberg K et al. Current knowledge on diagnosis and staging of neuroendocrine tumors Cancer Metast Rev 2011;30(suppl 1):3-7.;10. Strosberg JR et al. Prognostic validity of a novel American Joint Committee on Cancer Staging Classification for pancreatic neuroendocrine tumors. J Clin Oncol 2011;29(22):3044-3049.; 16. Massironi S et al. Neuroendocrine tumors of the gastro-entero-pancreatic system. World J Gastroenterol 2008;14(35):5377-5384. 25. Modlin IM et al. Priorities for improving the management of gastroenteropancreatic neuroendocrine tumors. J Natl Cancer Inst 2008;100(18):1282-1289.; 43.Vinik A. et al. Use of somatostatin analog in management of carcinoid syndrome.Dig Dis Sci 1989;34(3 Suppl):14S-27S.; 44. Toth-Fejel S et al. Relationships among delay of diagnosis, extent of disease, and survival in patients with abdominal carcinoid tumors Am J Surg 2004.;187(5):575-579. ; 45. Klöppel G et al. ENETS Consensus Guidelines for the Standards of Care in Neuroendocrine Tumors: towards a standardized approach to the diagnosis of gastroenteropancreatic neuroendocrine tumors and their prognostic stratification.Neuroendocrinology 2009(2);90:162-166.

Caso clínico: confirmación diagnóstica

- En **septiembre de 2013**, 13 meses desde el debut clínico, se llevó a cabo una **ecografía y TC abdominal: masa en cola de páncreas, múltiples lesiones hepáticas sugestivas de metástasis**.
- Biopsia: **tumor neuroendocrino de páncreas (TNEp) bien diferenciado**
  - ✓ **Ki67 2%**
  - ✓ <2 mitosis x 10CGA
  - ✓ IHQ: sinaptofisina, cga, somatostatina +
  - ✓ IHQ: resto -
- Síntoma dominante: diarrea y molestias abdominales EVA 4-6.

Caso clínico: confirmación diagnóstica

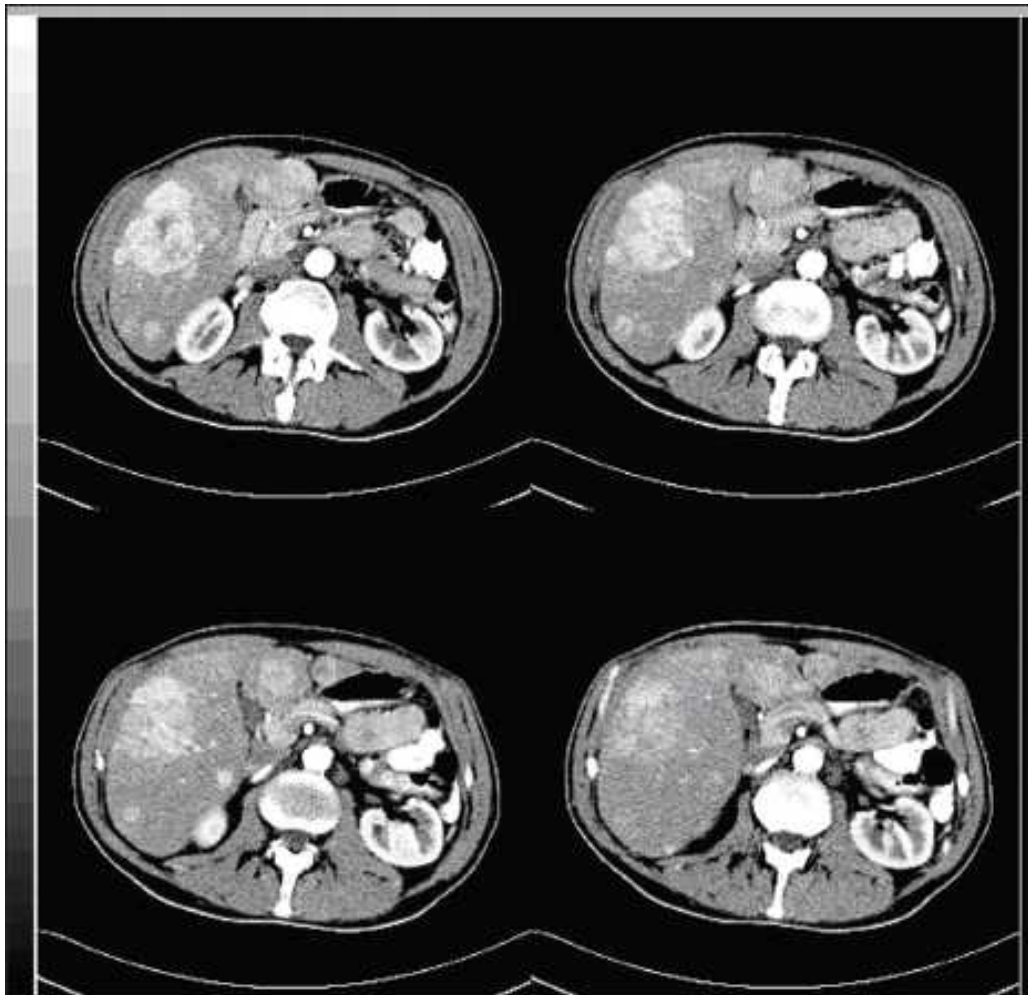

Caso clínico: protocolo TNE, flujo pacientes

1. HALLAZGO CASUAL EN ESTUDIO DE IMAGEN Y EN PACIENTE SIN CLÍNICA DE

- **Metástasis hepáticas**
- **Lesión en páncreas**

2. PACIENTE QUE DEBUTA CON CLÍNICA

- **Síntomas digestivos:** dolor abdominal, obstrucción intestinal o hemorragia, alteración de pruebas hepáticas
- **Síntomas sugestivos de tumor funcionante**

A. Hallazgo casual en estudio de imagen (ECO/TC) en paciente sin clínica
1. Lesiones hepáticas

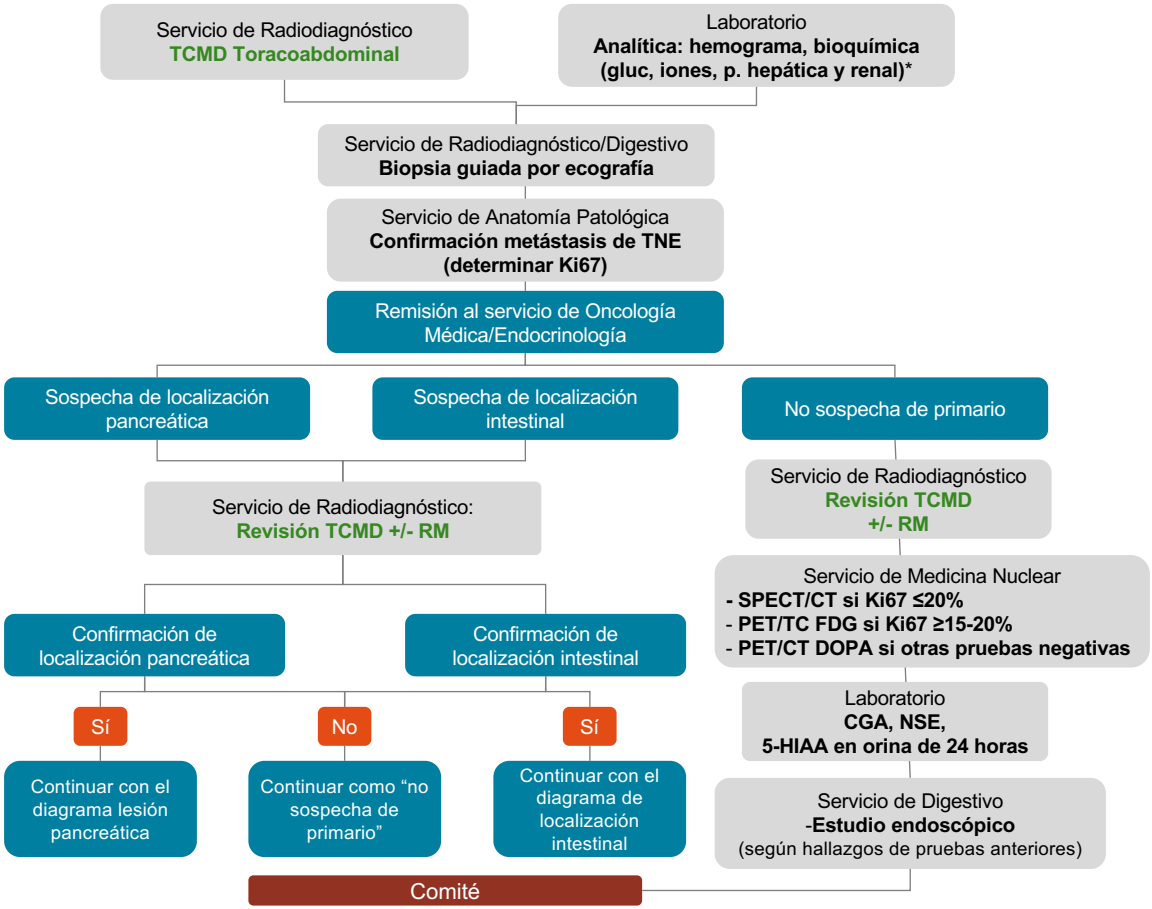

ECO: Ecografía; **TC**: Tomografía computarizada; **BAG**: Biopsia con aguja gruesa; **TNE**: Tumor neuroendocrino; **RM**: Resonancia magnética; **PET**: Tomografía por emisión de positrones; **FDG**: Fluorodesoxiglucosa; **CGA**: Cromogranina A; **5-HIAA**: Ácido 5-hidroxiindolacético; **NSE**: Enolasa neuronal específica.
* Hemograma, Coagulación, Pruebas hepáticas y renales, iones.

A. Hallazgo casual en estudio de imagen (ECO/TC) en paciente sin clínica

1. Lesiones hepáticas

A. Hallazgo casual en estudio de imagen (ECO/TC) en paciente sin clínica

1. Lesiones hepáticas

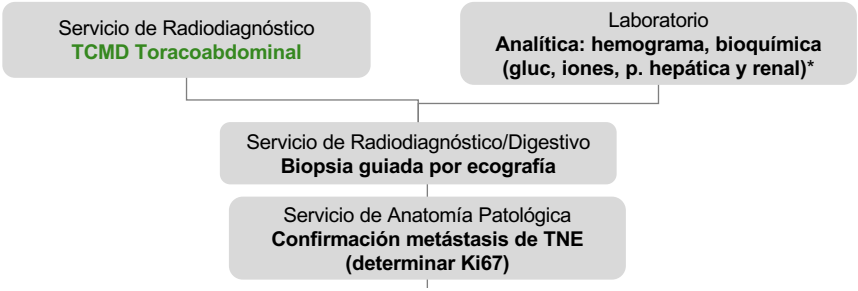

A. Hallazgo casual en estudio de imagen (ECO/TC) en paciente sin clínica

1. Lesiones hepáticas

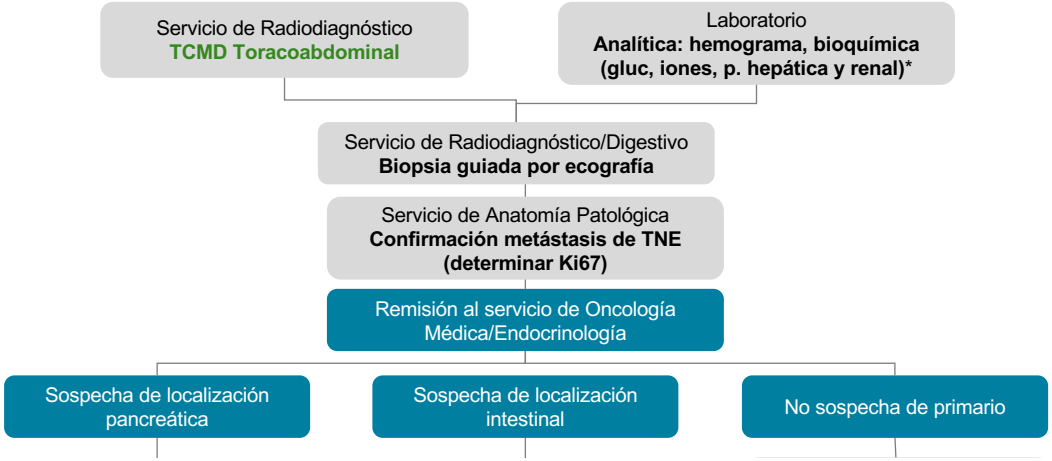

A. Hallazgo casual en estudio de imagen (ECO/TC) en paciente sin clínica

1. Lesiones hepáticas

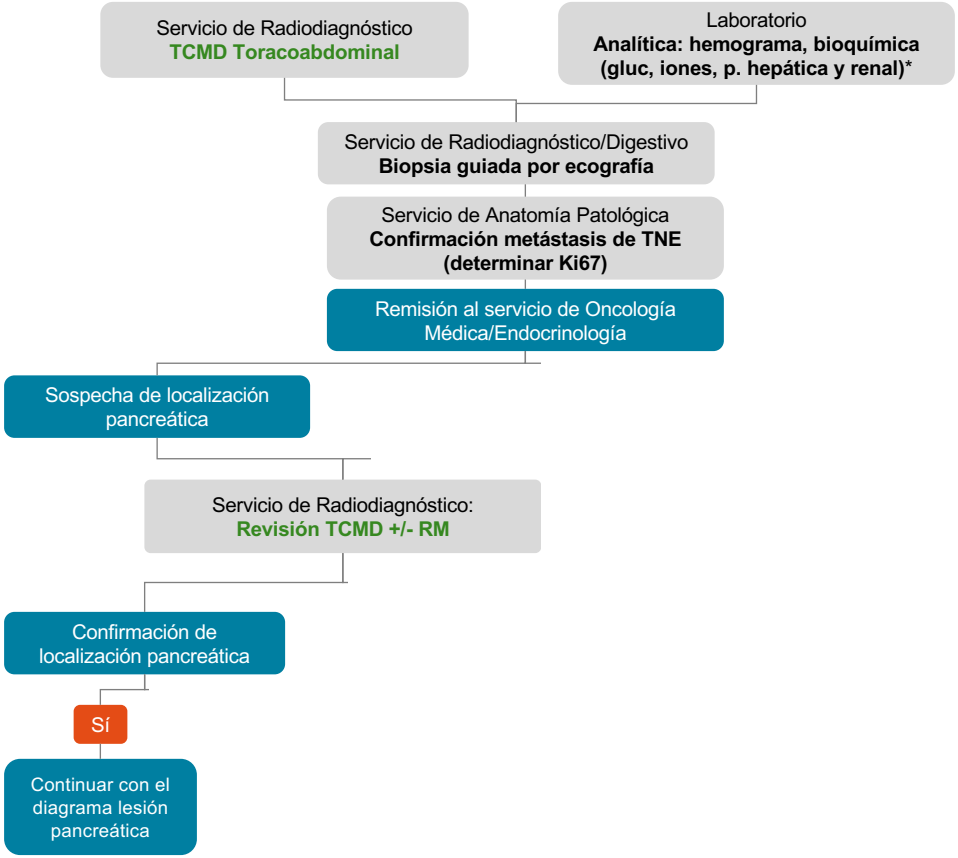

A. Hallazgo casual en estudio de imagen (ECO/TC) en paciente sin clínica

1. Lesiones hepáticas

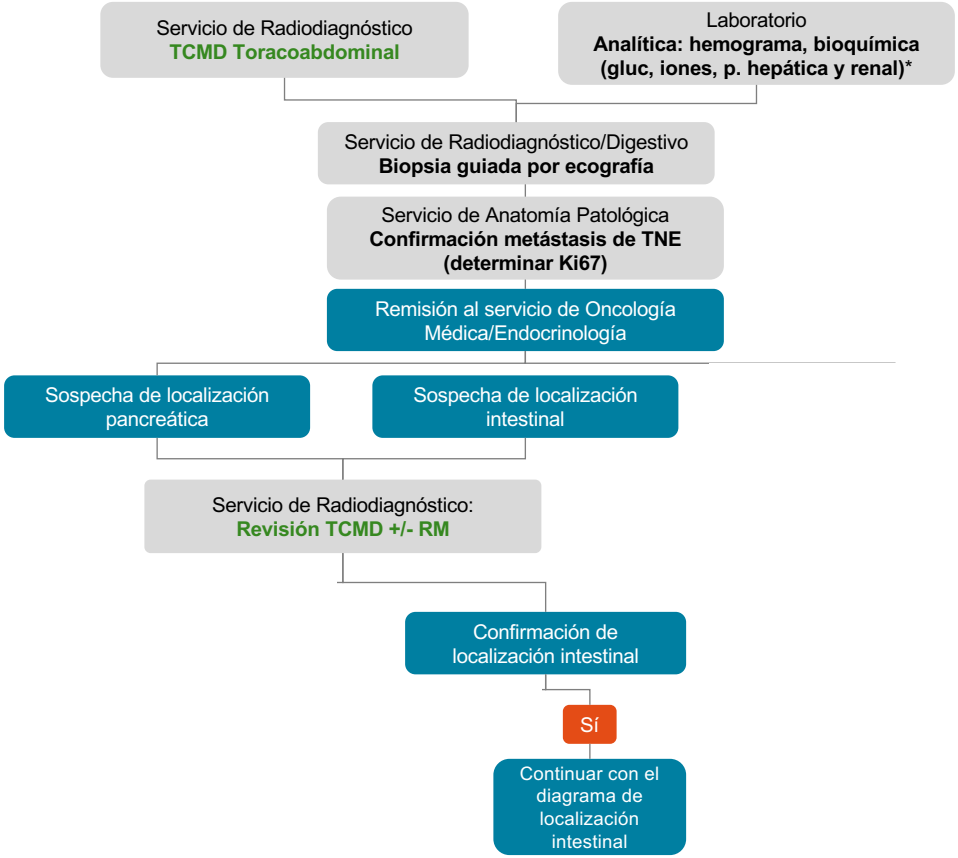

A. Hallazgo casual en estudio de imagen (ECO/TC) en paciente sin clínica

1. Lesiones hepáticas

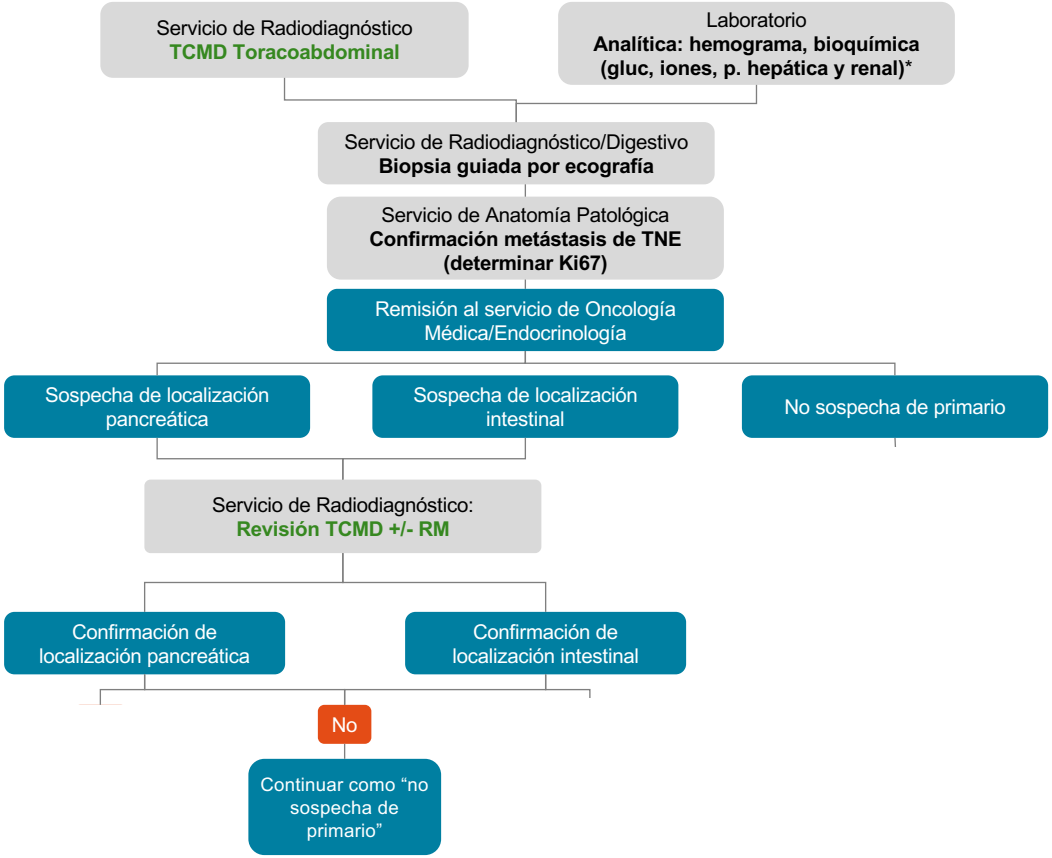

A. Hallazgo casual en estudio de imagen (ECO/TC) en paciente sin clínica

1. Lesiones hepáticas

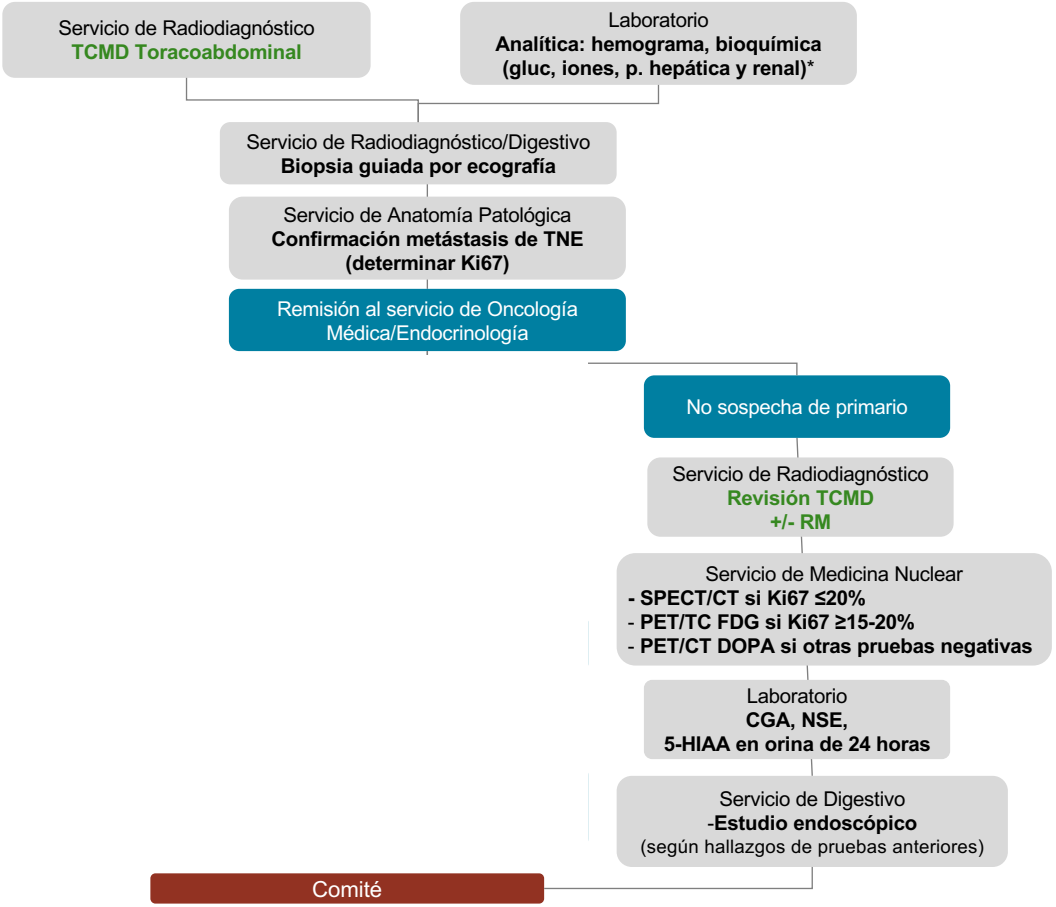

ECO: Ecografía; **TC**: Tomografía computarizada; **BAG**: Biopsia con aguja gruesa; **TNE**: Tumor neuroendocrino; **RM**: Resonancia magnética; **PET**: Tomografía por emisión de positrones; **FDG**: Fluorodesoxiglucosa; **CGA**: Cromogranina A; **5-HIAA**: Ácido 5-hidroxiindolacético; **NSE**: Enolasa neuronal específica.
* Hemograma, Coagulación, Pruebas hepáticas y renales, iones.

A. Hallazgo casual en estudio de imagen (ECO/TC) en paciente sin clínica
1. Lesiones hepáticas

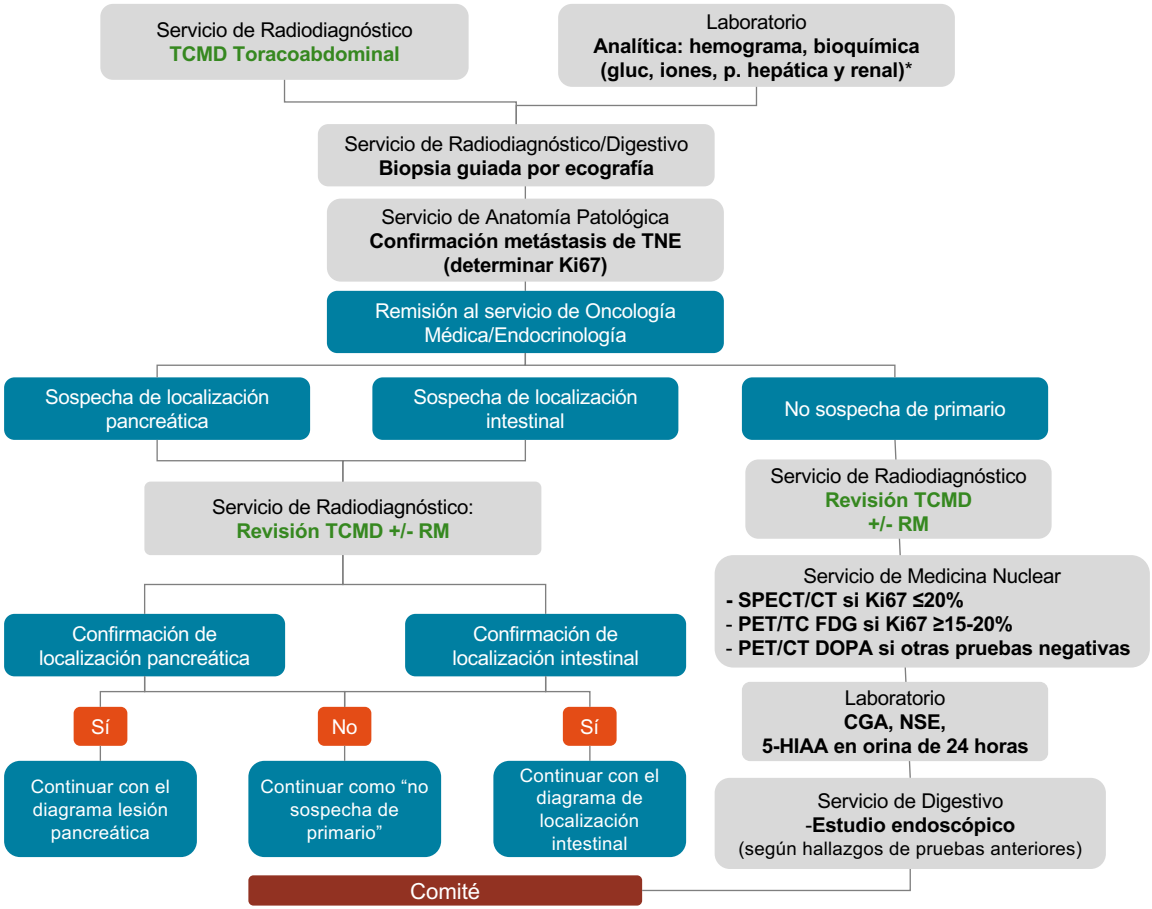

ECO: Ecografía; **TC**: Tomografía computarizada; **BAG**: Biopsia con aguja gruesa; **TNE**: Tumor neuroendocrino; **RM**: Resonancia magnética; **PET**: Tomografía por emisión de positrones; **FDG**: Fluorodesoxiglucosa; **CGA**: Cromogranina A; **5-HIAA**: Ácido 5-hidroxiindolacético; **NSE**: Enolasa neuronal específica.
* Hemograma, Coagulación, Pruebas hepáticas y renales, iones.

A. Hallazgo casual en estudio de imagen (ECO/TC) en paciente sin clínica

2. Lesión en páncreas

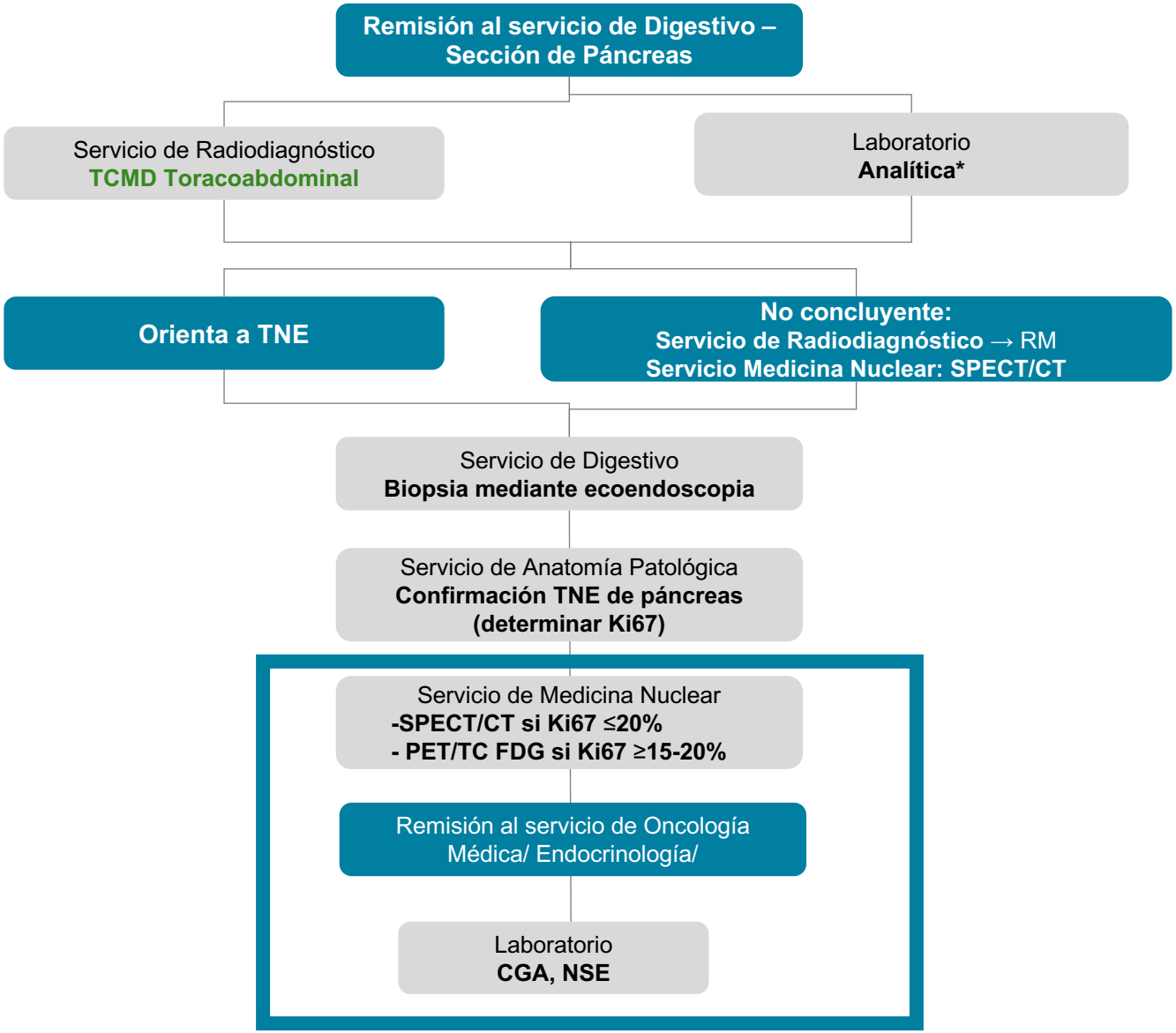

Caso clínico: estudio de imagen, gammagrafía

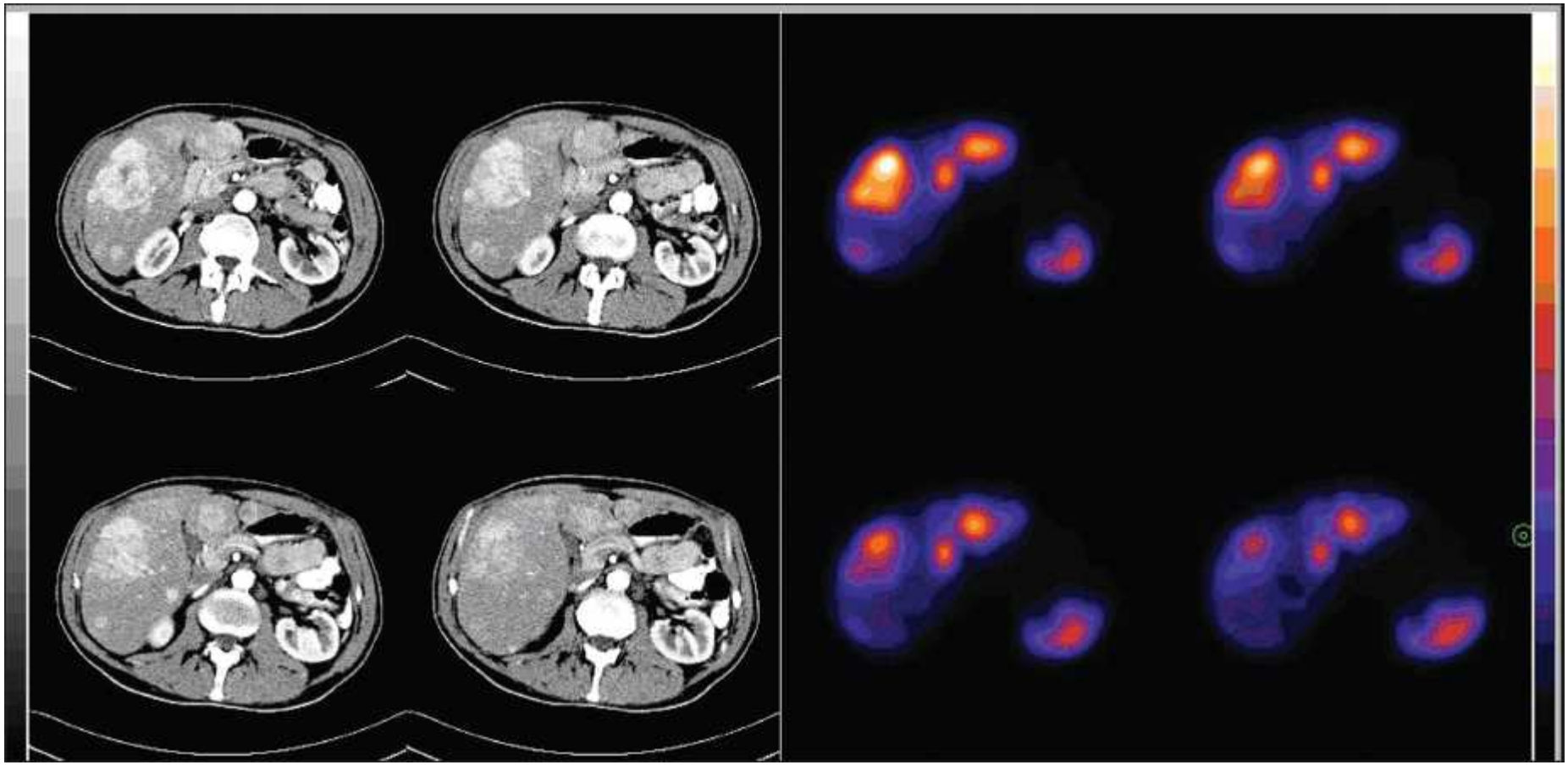

Caso clínico: estudios diagnósticos

- **Marcadores séricos** (05.10.2013): cromogranina **172** ng/mL (N: < 100); somatostatina **491** ng/L (N: < 25), enolasa 31 (N: > 15).

- **Gammagrafía SPECT/CT abdominal con 111In-octeotride, Octreoscan** (05.10.2013): varias lesiones hipodensas hepáticas hipercaptantes, localizadas en los segmentos VI, VII y IVb que miden entre 3 y 1,5 cm. Lesión nodular hipercaptante en cola del páncreas, 3.2 cm.

- **Exploración de adquisición por puerta múltiple o ventriculografía nuclear, MUGA** (12.10.2013): FEVI (fracción eyección ventrículo izquierdo)= 70%, función preservada.

- **Exploración:** ECOG1, hepatomegalia mínima.

- **Síntomas&signos**: diarrea líquida esteatorrea, hiperglucemia y mínima HTA.

En 1ª línea, ¿qué tratamiento sistémico le ofreceríamos?

1. ASS
2. ASS + Interferon-α
3. Everolimus
4. Sunitinib
5. Everolimus + ASS
6. Sunitinib + ASS
7. PRRT
8. Cisplatin + Etoposido
9. Adriamicina/5FU + Estreptozocina
10. Temozolamida +/- Capecitabina

ENETS

2016

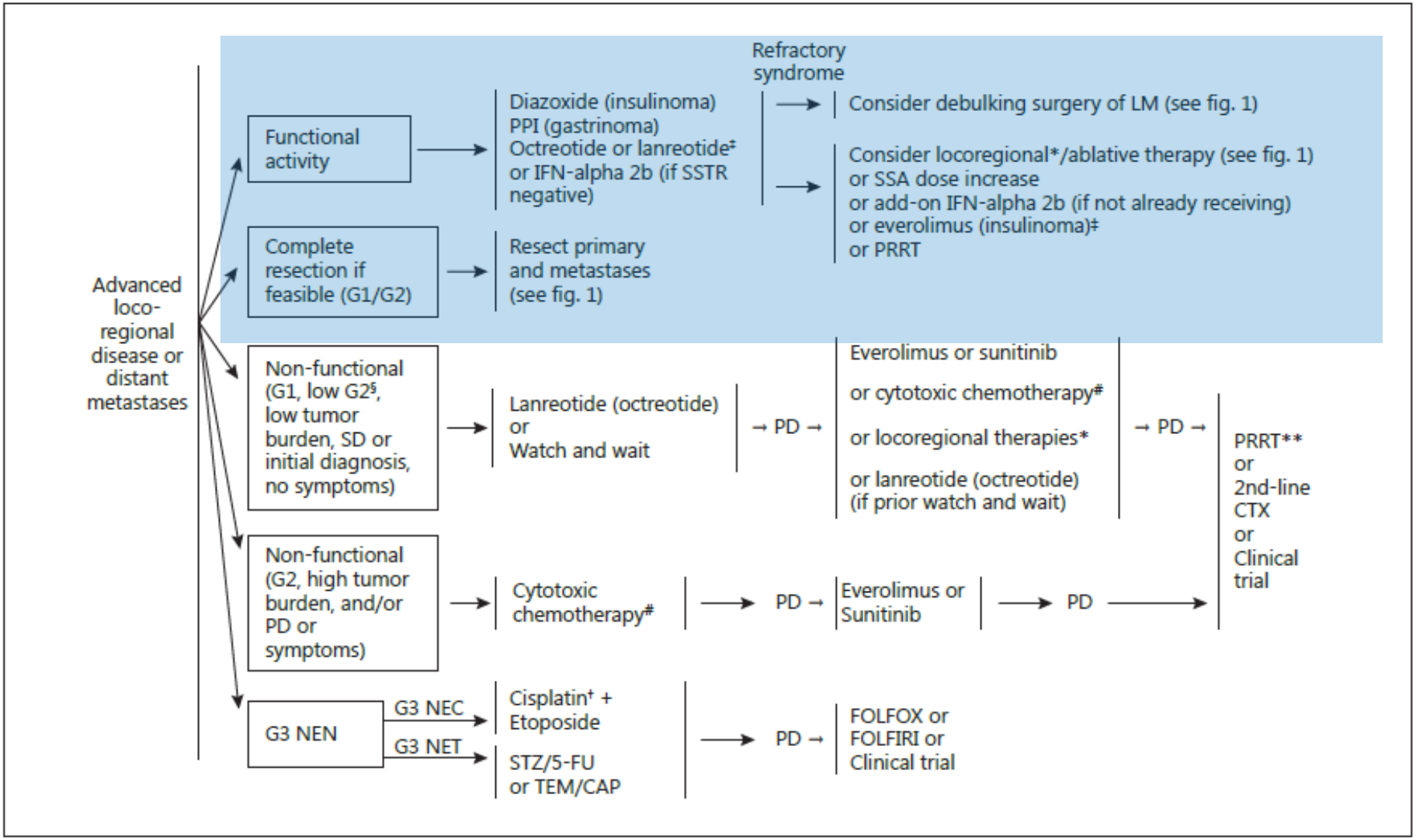
Advanced loco-regional disease or distant metastases
Functional activity
Diazoxide (insulinoma)
PPI (gastrinoma)
Octreotide or lanreotide‡
or IFN-alpha 2b (if SSTR negative)
Refractory syndrome
Consider debulking surgery of LM (see fig. 1)
Consider locoregional*/ablative therapy (see fig. 1)
or SSA dose increase
or add-on IFN-alpha 2b (if not already receiving)
or everolimus (insulinoma)‡
or PRRT
Complete resection if feasible (G1/G2)
Resect primary and metastases (see fig. 1)
Non-functional (G1, low G2§, low tumor burden, SD or initial diagnosis, no symptoms)
Lanreotide (octreotide)
or
Watch and wait
→ PD →
Everolimus or sunitinib
or cytotoxic chemotherapy#
or locoregional therapies*
or lanreotide (octreotide) (if prior watch and wait)
→ PD →
PRRT**
or
2nd-line CTX
or
Clinical trial
Non-functional (G2, high tumor burden, and/or PD or symptoms)
Cytotoxic chemotherapy#
PD →
Everolimus or Sunitinib
PD
G3 NEN
G3 NEC
G3 NET
Cisplatin† + Etoposide
STZ/5-FU or TEM/CAP
PD →
FOLFOX or FOLFIRI or Clinical trial

Caso clínico: 1ª línea de tratamiento

- Tras descartase la cirugía como primera actitud terapéutica, se decidió tratamiento con **análogo de somatostatina (ASS)** cada 4 semanas subcutáneo para control del síndrome funcionante y para lograr efecto antiproliferativo.

- Para controlar el síndrome fx se asoció ASS liberación rápida la 1ª semana.

Caso clínico: 1ª línea de tratamiento

- Tras descartase la cirugía como primera actitud terapéutica, se decidió tratamiento con **análogo de somatostatina (ASS)** cada 4 semanas subcutáneo para control del síndrome funcionante y para lograr efecto antiproliferativo.
- Para controlar el síndrome fx se asoció ASS liberación rápida la 1ª semana.
- Dada la alta carga tumoral, la necesidad de respuesta tumoral, el bajo índice proliferativo y la disponibilidad de un estudio fase 4 del Grupo Español de TNE, GETNE, estudio SAL-SUN-2011-01 con **sunitinib**, se asoció este a dosis estándar, 37.5 mg/día.
- Se pautó pancreatina 25000 UI, un comprimido antes y otro durante las principales comidas para la insuficiencia pancréatica exocrina y enalapril 10 mg/día para la hipertensión.

Con un Ki67 < 10% (2%) e independientemente de la carga tumoral: E, S o SSA.

A falta de otros marcadores predictivos o pronósticos, utilizamos Ki67, a pesar de ser dependiente del observador y por lo tanto, algo impreciso.

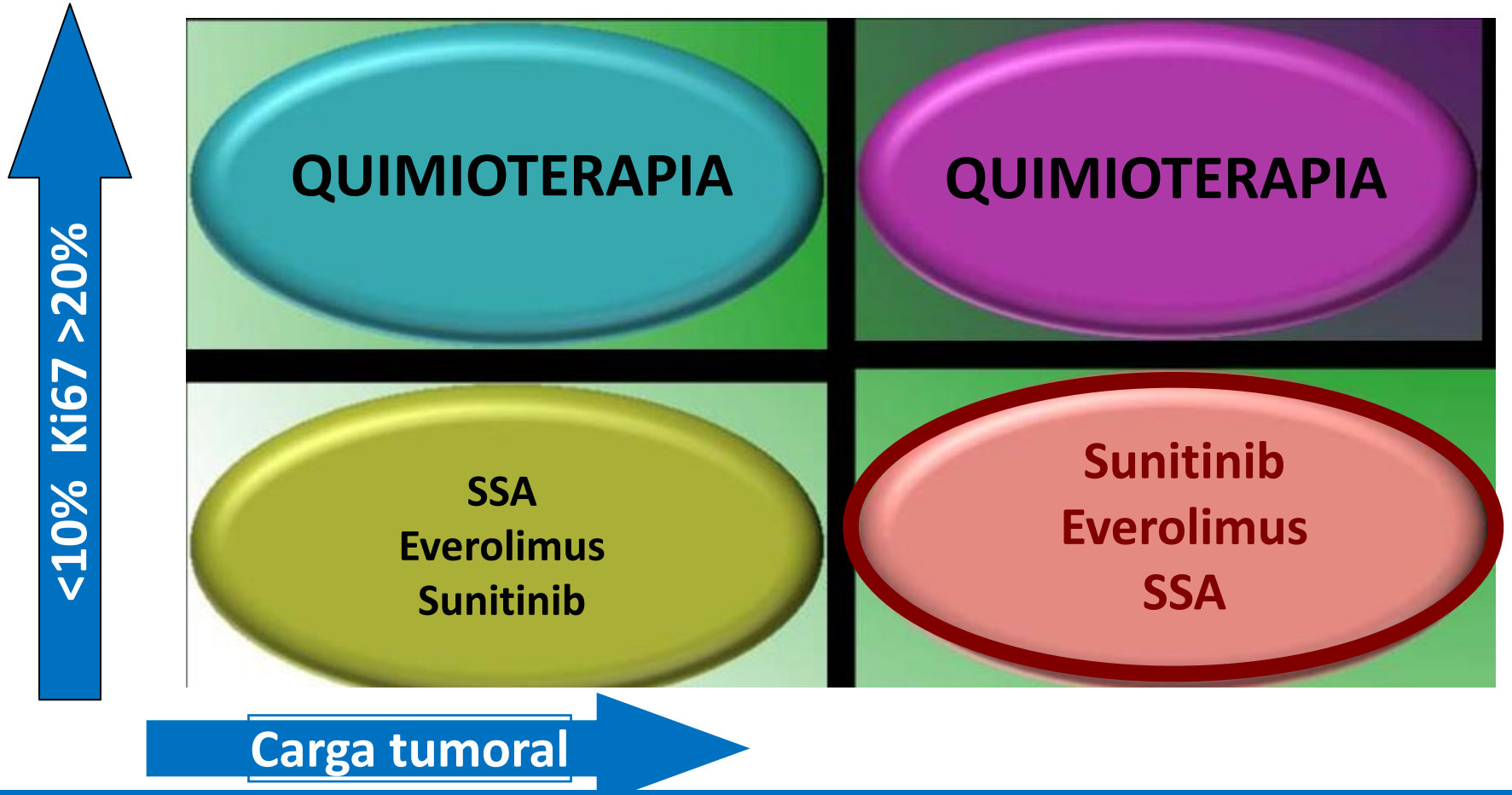

Caso clínico: 1ª línea de tratamiento, elección

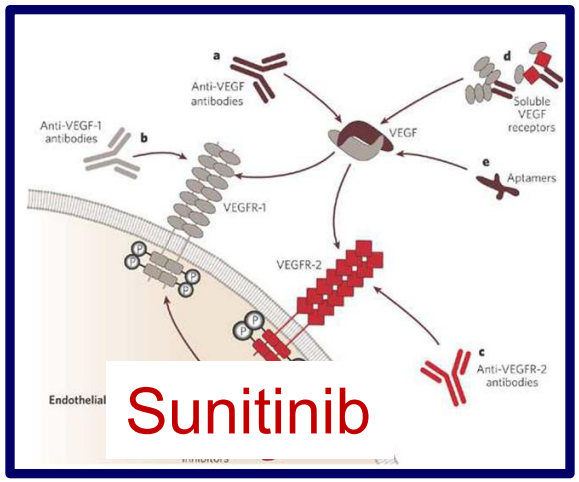

SLP: 11.4 m

RO: 9.3%

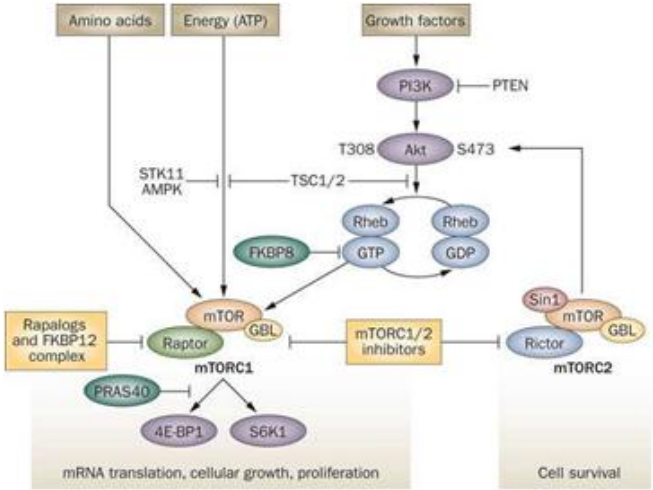

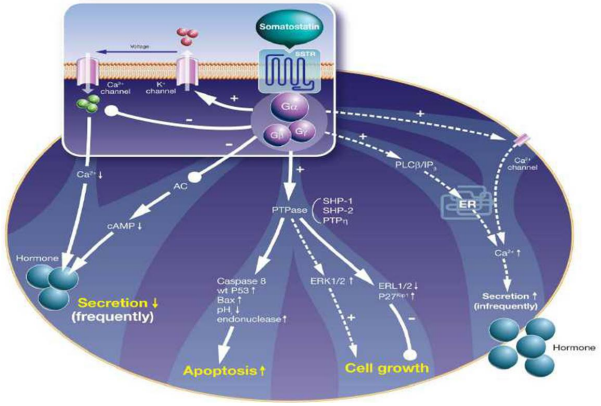

Caso clínico: 1ª línea de tratamiento, elección

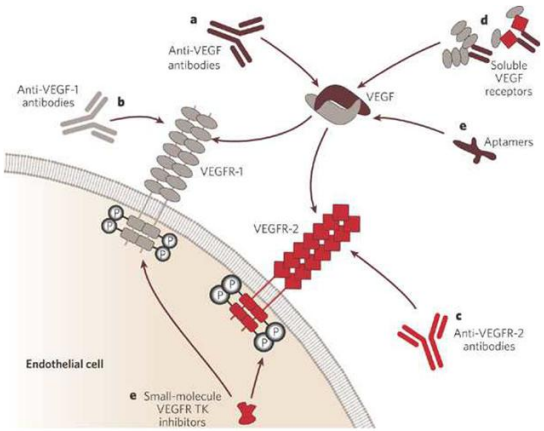

SLP: 11.4 m
RO: 9.3%

SLP: 11 m
RO: 4.8%

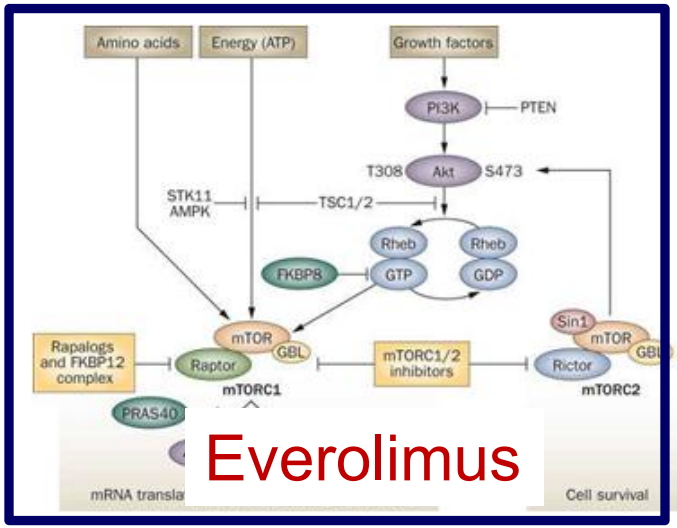

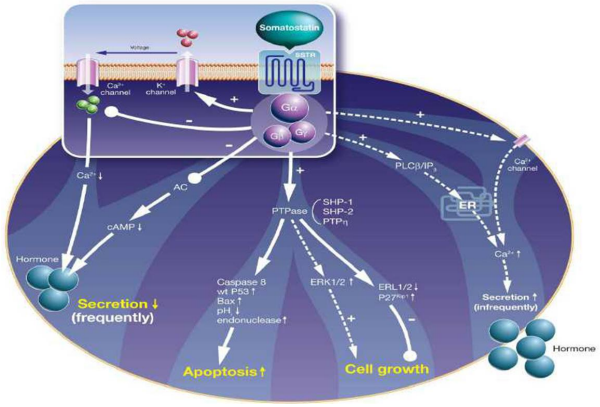

Caso clínico: información necesaria para decidir tto-TNEp

PACIENTE

- Edad
- Estado general
- Fragilidad
- Comorbilidad
- Entorno sociofamiliar

TUMOR

- Localización
- Posibilidad quirúrgica
- Ki67, grado
- Funcionante o no
- Síntomas/Carga tumoral
- R SST/octreoscan +/-

Elección de 1ª línea basada en

Everolimus, Sunitinib, y SSA aprobados en TNEp Ki67<10%.

1. **Caracteristicas tumor: funcionante, irresecable**
2. Características paciente: PS, co-morbilidades.
3. **Investigación:**
    1. **SALSUN**
    2. **SEQTOR**
4. Experiencia
5. Toxicidades (calidad de vida) y expectativas del paciente

Caso clínico: 1ª línea de tratamiento, resultados

- Desde **12.10.2013**, inicio de sunitinib y 1ª inyección de lanreótide, la diarrea, flushing y palpitaciones cedieron.
- Al mes, trombopenia grado 3, neutropenia G2 afebril y mucositis G1 por lo que la dosis se redujo a 25 mg/día.
- A los 3 meses la toxicidad había desaparecido: se escaló a dosis plenas de 37.5 mg/día.
- Buena calidad de vida y hasta el mes previo a la progresión no diarrea.
- Como toxicidad al finalizar el tratamiento hipotiroidismo subclínico e hiperfosfatemia.
- El **TC a los 21 meses** desde inicio de 1ª línea de tratamiento sistémico, **28.7.2015**, mostró una enfermedad estable (crecimiento en torno al 12%) respecto a TC previo y progresión respecto a la mejor respuesta por imagen.

TC basal y tras 6 meses con SUNITINIB 37 MG/DÍA

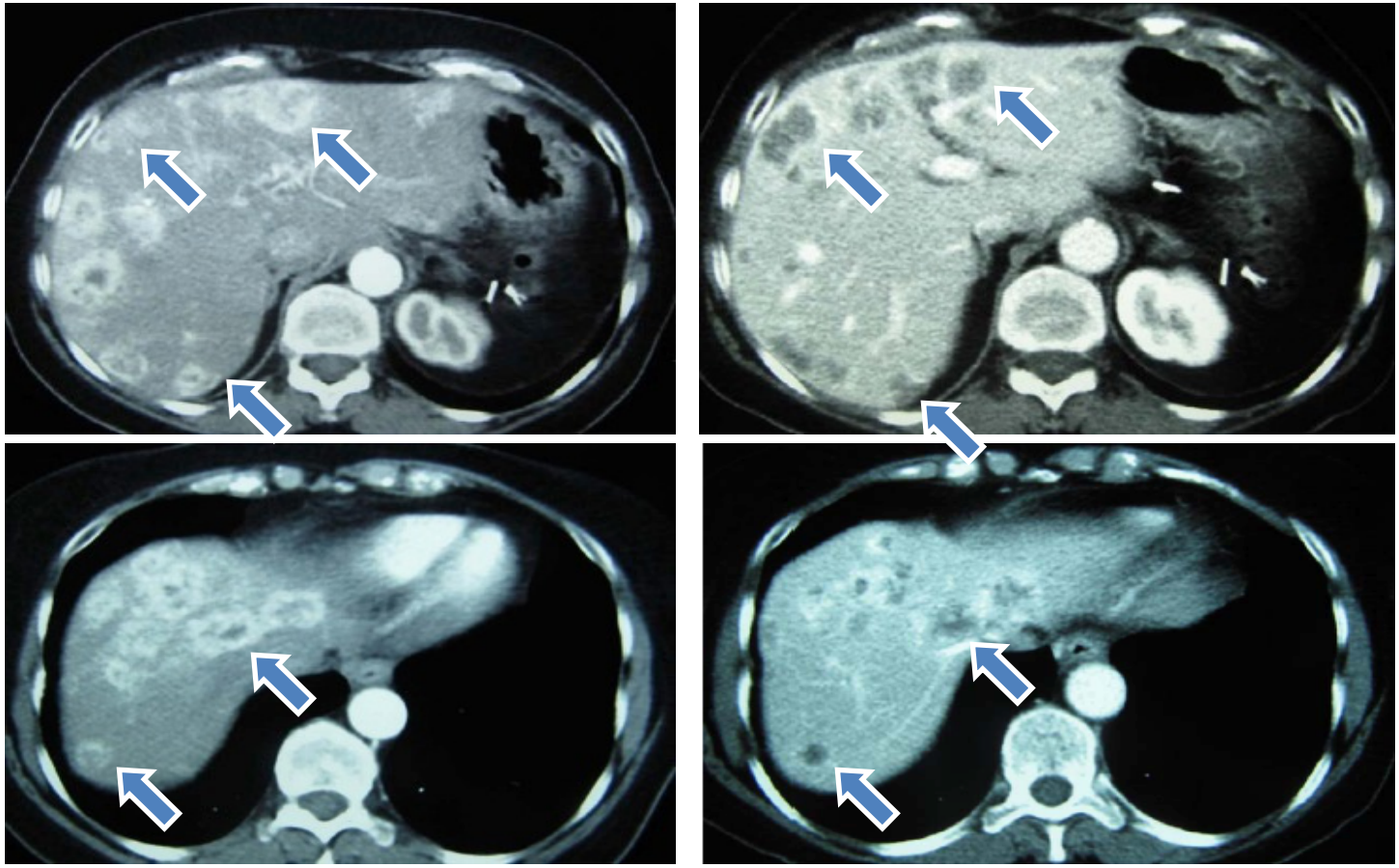

Previo a SUNITINIB

6 meses tras SUNITINIB

Evaluación respuesta: criterios CHOI vs RECIST

RECIST stability, CHOI response

Dreyer C, et al
ESMO 2012, Poster #1163P

RECIST criteria

	Sunitinib (n=12)	Everolimus (n=10)
PR	1	1
SD	11	7
PD	0	2

CHOI criteria

	Sunitinib (n=12)	Everolimus (n=10)
PR	9	2
SD	3	5
PD	0	3

Desafortunadamente,
después de 21 meses de tratamiento de 1ª línea, TC confirmó progresión

Caso clínico: 2ª línea de tratamiento, secuencia óptima

PERSONALIZANDO Y OPTIMIZANDO EL TRATAMIENTO.
Definiendo una secuencia óptima: TNE-KI67

Ki 67

FÁRMACO:

- SSA
- Everolimus
- Sunitinib
- Quimioterapia

- **SUPERVIVENCIA LIBRE PROGRESIÓN:**
  - < vs. > 11-12 meses

Elección de 2ª línea basada en

Tras fracaso de sunitinib y SSA en 1ª línea, seleccionamos ENSAYO CLÍNICO: PALBOCICLIB-PALBONET.

El tiempo a progresión es probablemente nuestro mejor estimador en la actualidad de lo agresivo que es el tumor.

En este caso parecía que era poco, TP x 2 el del ensayo clínico fase III.

Elección se basará en:

- **Características del Tumor: TIEMPO A PROGRESIÓN**
- **Características de paciente: PS, comorbilidades**
- **Investigación en nuestro Departamento**
- **Toxicidad: efectos adversos en 1ª línea y calidad de vida**

Caso clínico: 2ª línea de tratamiento, resultados

- La paciente recibió 2ª línea dentro de ensayo clínico fase II GETNE-1407 PALBONET con palbociclib + ASS entre **septiembre de 2015 y diciembre de 2015** con **progresión**:

  - radiológica en TC a los 3 meses, 12.12.2015, y

  - **clínica, precisando múltiples tratamientos para la diarrea** que fue refractaria a fármacos (codeína, loperamida, racecadotrilo), dieta astringente enriquecida en taninos (harina de algarrobo, arándanos, granada) y dieta parenteral cada 48 horas en hospital de día de oncología médica.

- El **21.12.2015** ingresa por **diarrea grado 4, insuficiencia renal prerrenal y acidosis metabólica**. Se pauto reposo intestinal, dieta parenteral por vía central y **perfusión de octreotide que controlaron parcialmente la diarrea**.

- **Comité TNE 27.01.2016** se concluyó que el pronóstico de la enfermedad de base no era limitado a corto plazo por lo que se debían llevar a cabo **actuaciones disponibles para control de la diarrea**.

En 3ª línea, ¿qué tratamiento sistémico le ofreceríamos?

1. ASS altas dosis
2. Interferon-α
3. Everolimus
4. Everolimus + ASS
5. PRRT
6. Cisplatin + Etoposido
7. Adriamicina/5FU + Estreptozocina
8. Temozolamida +/- Capecitabina
9. Mejor cuidado de soporte
10. Ensayo clínico: inmunoterapia

Caso clínico: 3ª línea de tratamiento, elección

- **Péptidos marcados con radionúclidos (PRRT), ^{177}Lu-Dotatate**, **1ª dosis ingresada el 01.03.2016** asociada con lanreotide autogel 120 mg sc.
- Previo al tratamiento, la analítica constató una función renal, hepática y unos parámetros hematológicos normales.
- A las 48 horas se retiró la perfusión de octreotide y la nutrición parenteral y a los 4 días pudo ser alta con dieta túrmix astringente.
- En los meses posteriores la diarrea fue grado 1-2 sin precisar fármacos astringentes y manteniendo una dieta estricta hasta el 4 mes en que comenzó a progresar en nutrientes con buena tolerancia, dieta basal al año.
- **2ª dosis: 10.5.2016**,
- **3ª retrasada 2 mes, 15.09.2016** por insuficiencia renal grado 2, se pautó el 15.9.2016 y no recibió la cuarta dosis porque la **nefrotoxicidad (acl CR <30)** se mantuvo en los 4 meses siguientes a pesar de fluidoterapia y reposición hidroelectrolítica.

Caso clínico: actualidad

- **Péptidos marcados con radionúclidos (PRRT), ^{177}Lu-Dotatate**, **1ª dosis 01.03.2016, 3ª 15.09.2016** iguientes a pesar de fluidoterapia y reposición hidroelectrolítica oral.
- El **TC de control a los 6 y 12 meses** de la última dosis de PRRT confirmó una **respuesta** del tumor primerio y las metástasis.
- A los **44 meses desde el diagnóstico**, la paciente continúa en respuesta, mantiene buen estado general y ha recuperado los 16 kg que perdió entre la progresión a sunitinib y lanreotide (julio 2015) y el tratamiento con PRRT (marzo 2016).
- La función renal se ha recuperado casi completamente.

Caso clínico: actualidad, TC 11.11.2017

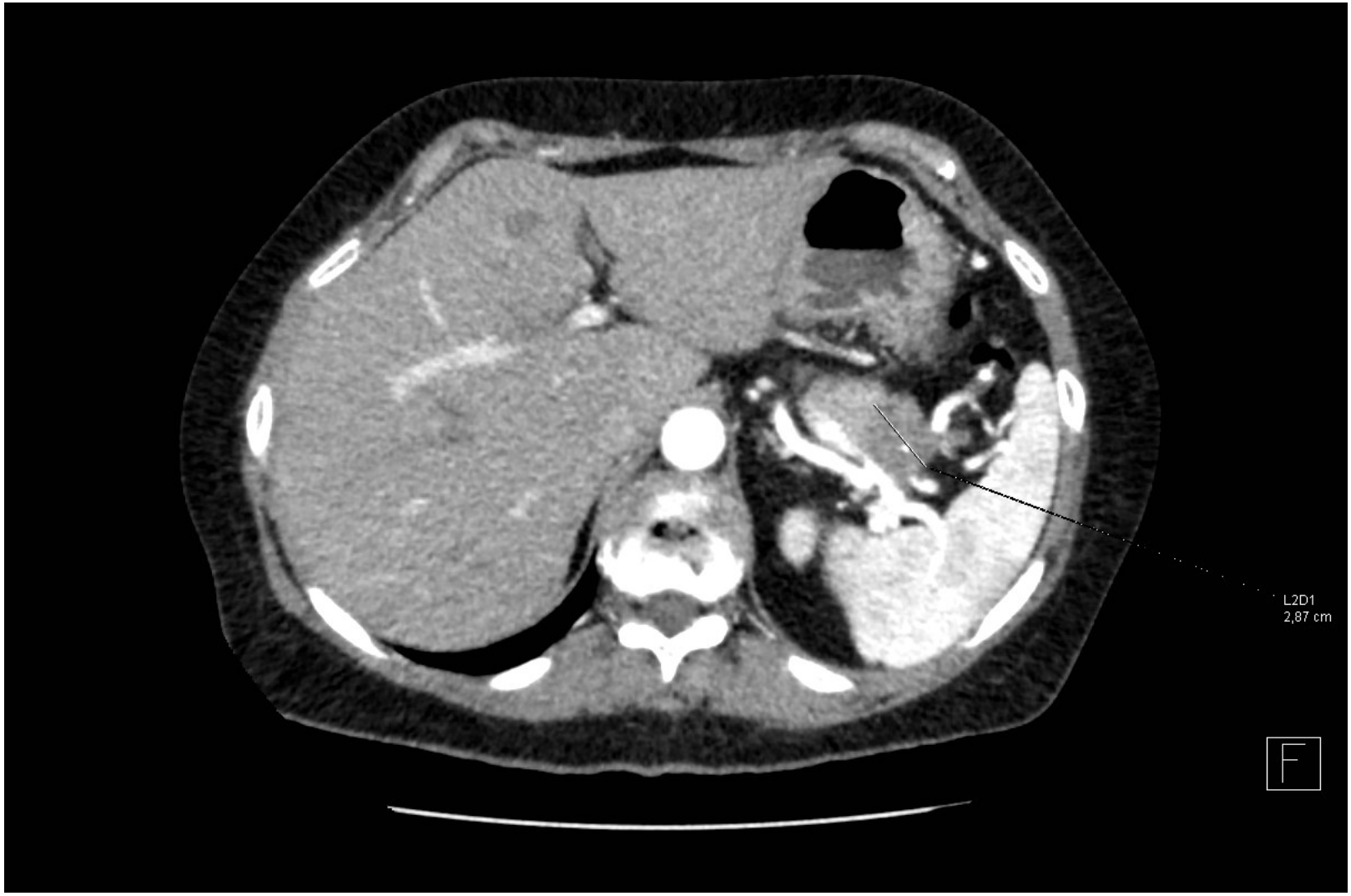

Caso clínico: PRRT, indicación controvertida

- **Deterioro del estado general: ECOG >1**, dependiente.
- **Deterioro analítico**: Hb< 8, N< 1000, P< 75000, Acl Cr< 50, blr< 3, alb < 30 y alt coagulación.
- **Ki 67** >20%.
- **Carcinoma** neuroendocrino.
- **No expresión de Rc SST** en gammagrafía en los 6 meses previos.
- **Metástasis óseas.**
- **Muy alta carga tumoral.**

Caso clínico: PRRT, riesgo de toxicidad

- Quimioterapia con alquilantes previa.
- Radioterapia previa.
- > 2-3 líneas de tratamiento previo.
- Citopenia o IR al recibir PRRT.
- HTA y anemia.

30% impredecible, sin causa atribuible

ENETS 2016

TNEp estadio IV: lugar de PRRT

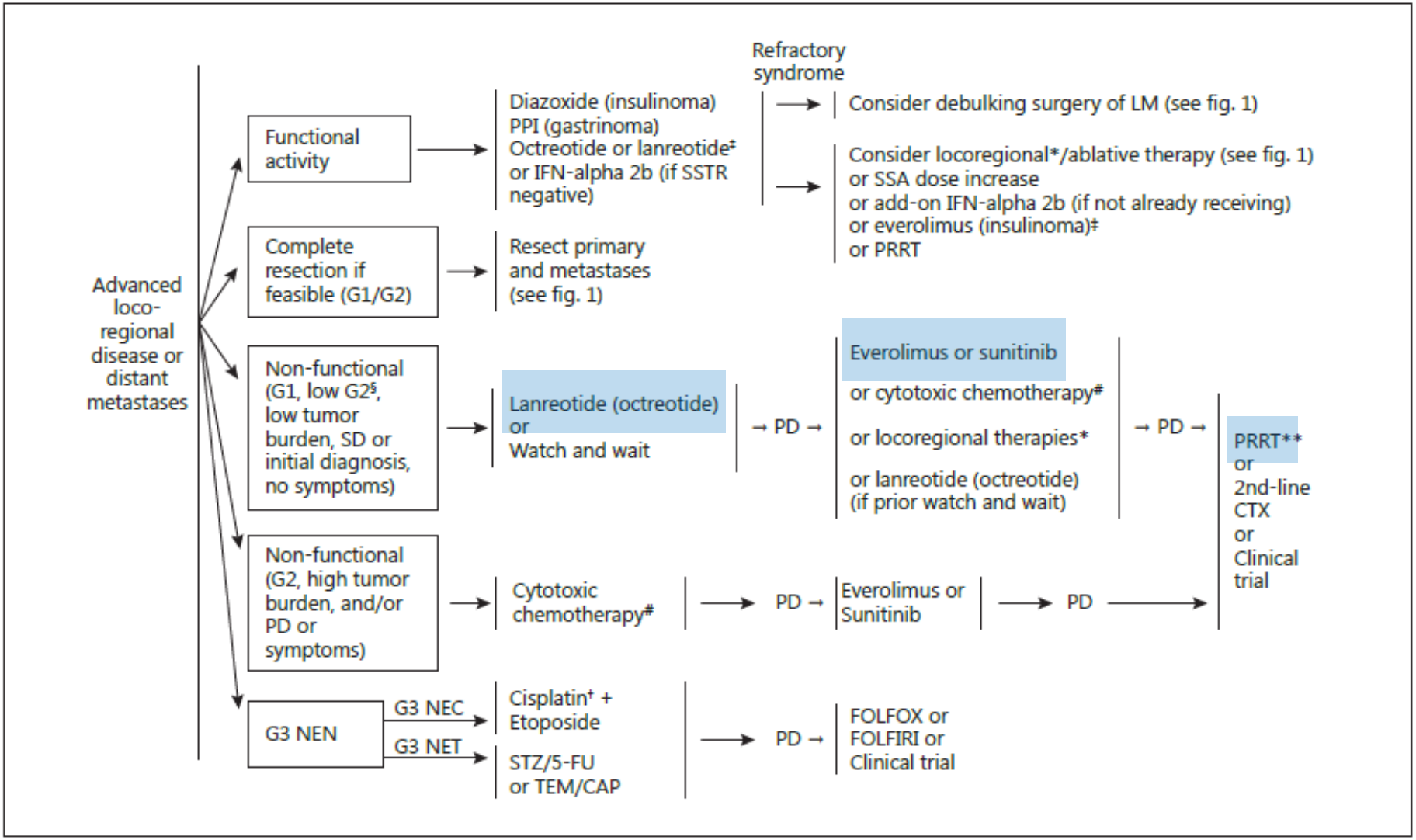

ENETS 2016

TNE intestinal estadio IV: lugar de PRRT

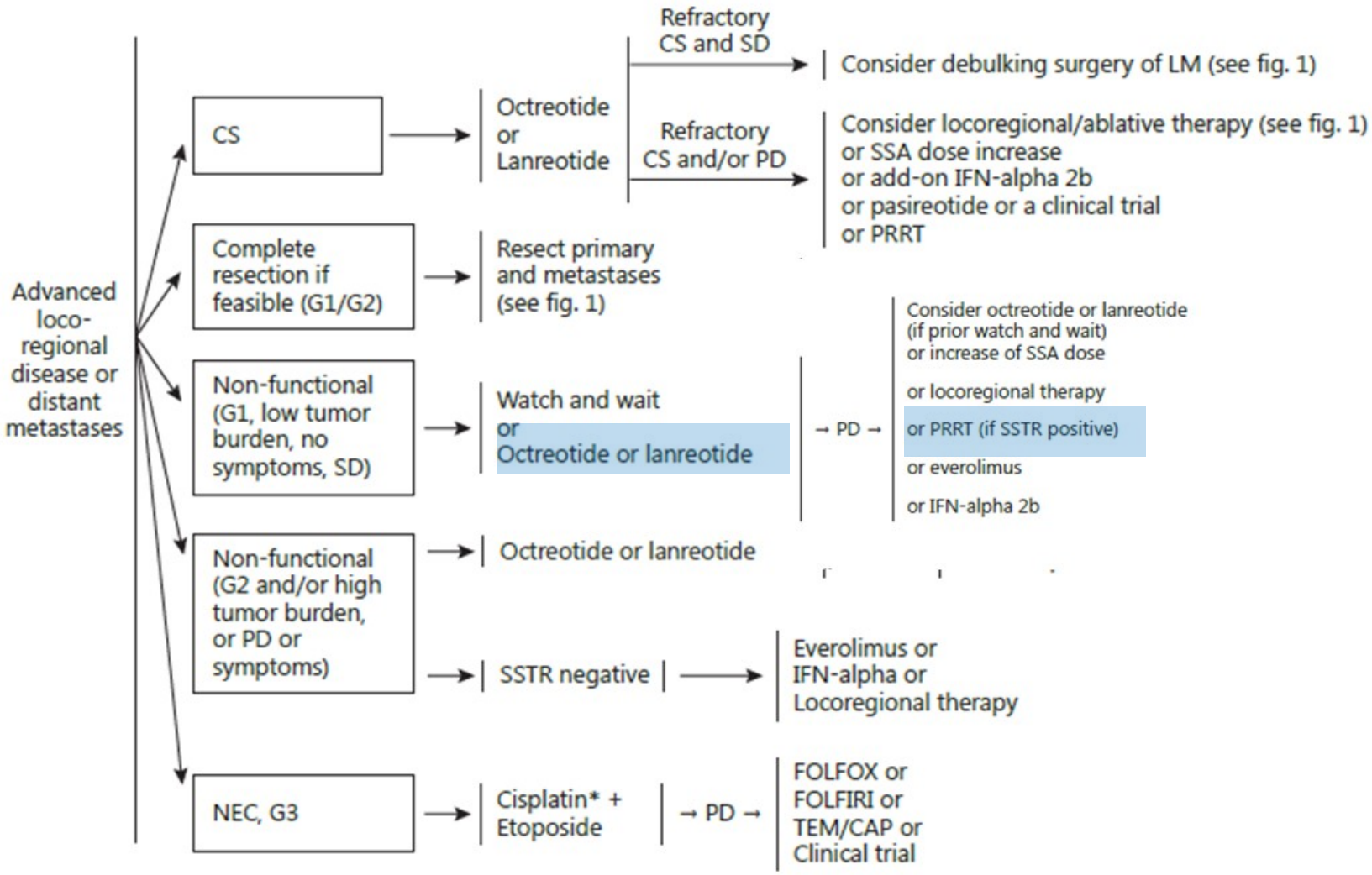

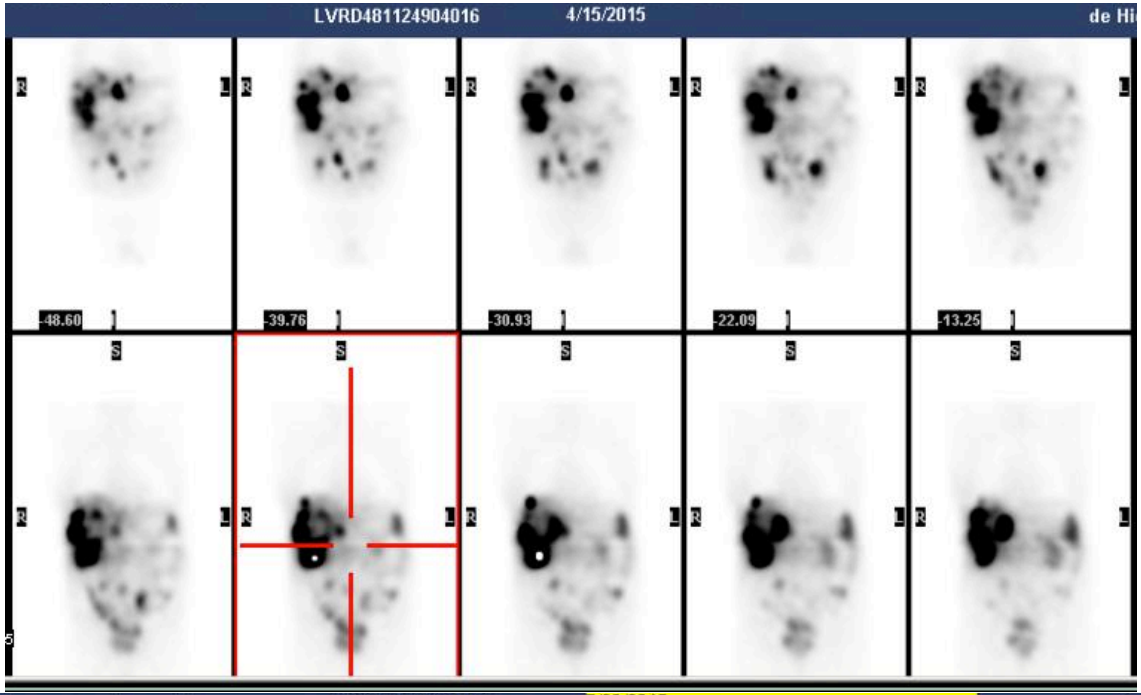

Implantes peritoneales y metástasis hepáticas.

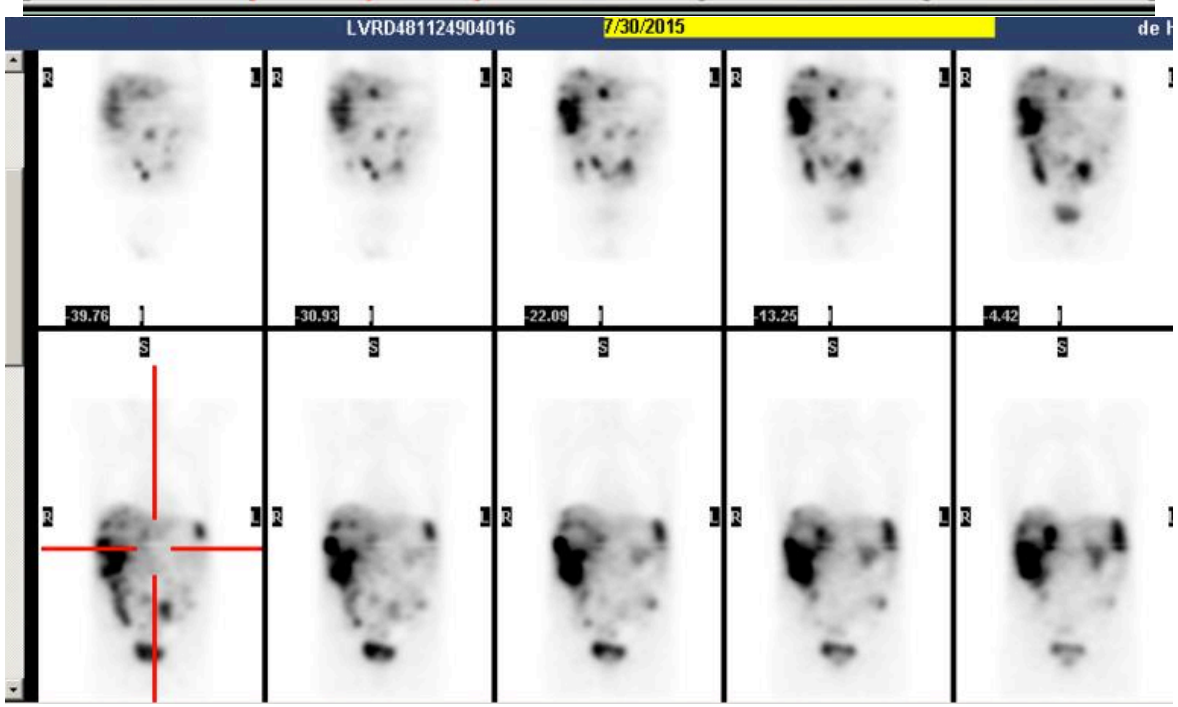

4 ciclos de 177Lu

Disminución de la intensidad de captación

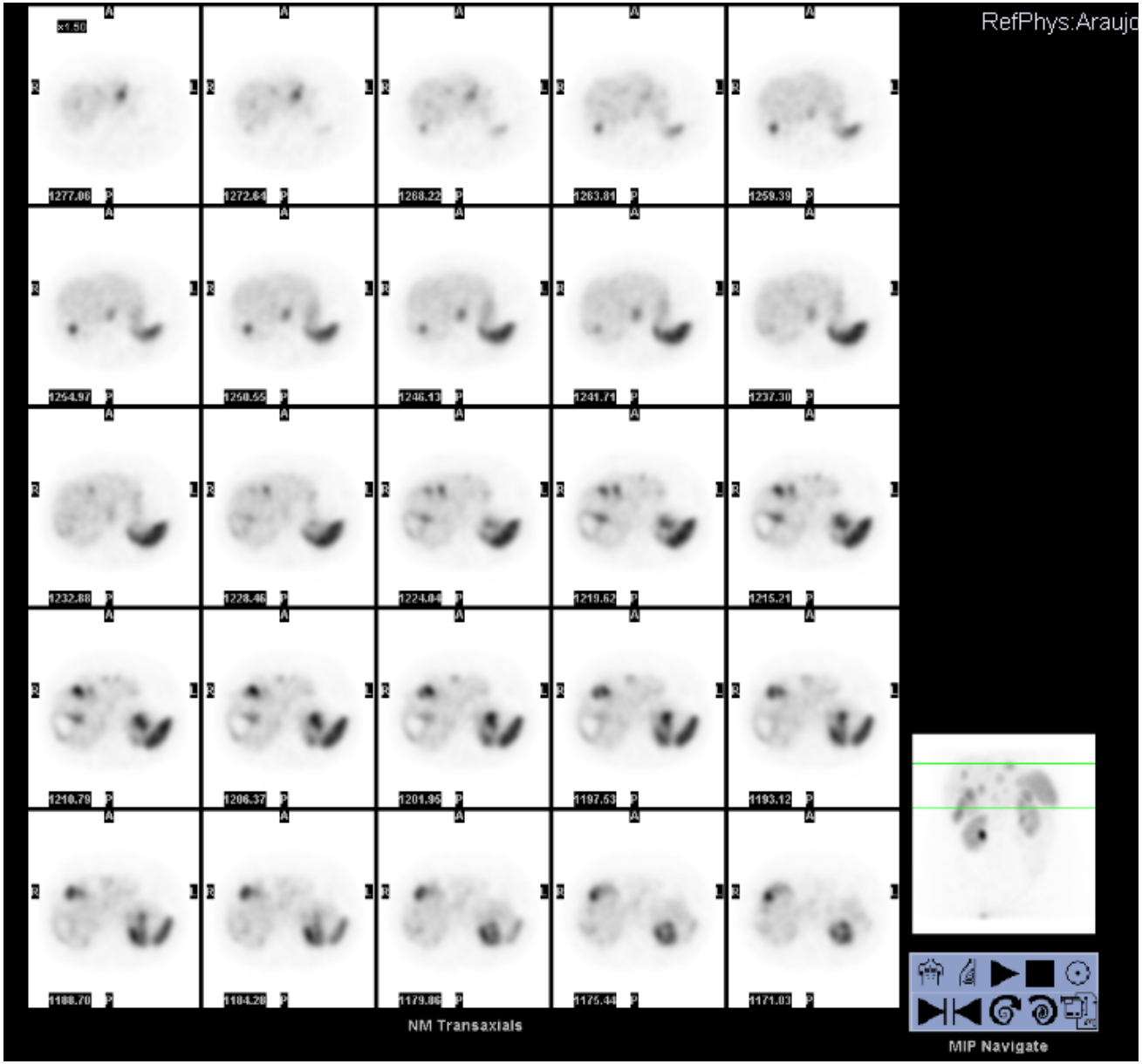

INSULINOMA: Control con análogos marcados con 99mTc

AcqDt:17/03/2017
AcqTm:12:46:30
mNo:31
PatPos:HFS
x 2.098
RH
Matrix:260/0/0/196
SO:SP
ST:7.000
Type:ORIGINAL/PRIMARY/M_FFE/M/FFE
SL:120.000
TE:2.303
SV:OSP
TR:104.695
W 179
TI:0.000
Lat:
C 103

AcqDt:17/03/2017
AcqTm:12:44:21
mNo:18
PatPos:HFS
x 1.377
RH
SO:PFP
Type:ORIGINAL/PRIMARY/M_SE/M/SE
TE:75.000
TR:1200.000
TI:0.000
Lat:
Matrix:252/0/0/247
ST:6.000
SL:125.177
SV:OSP
W 481
C 277

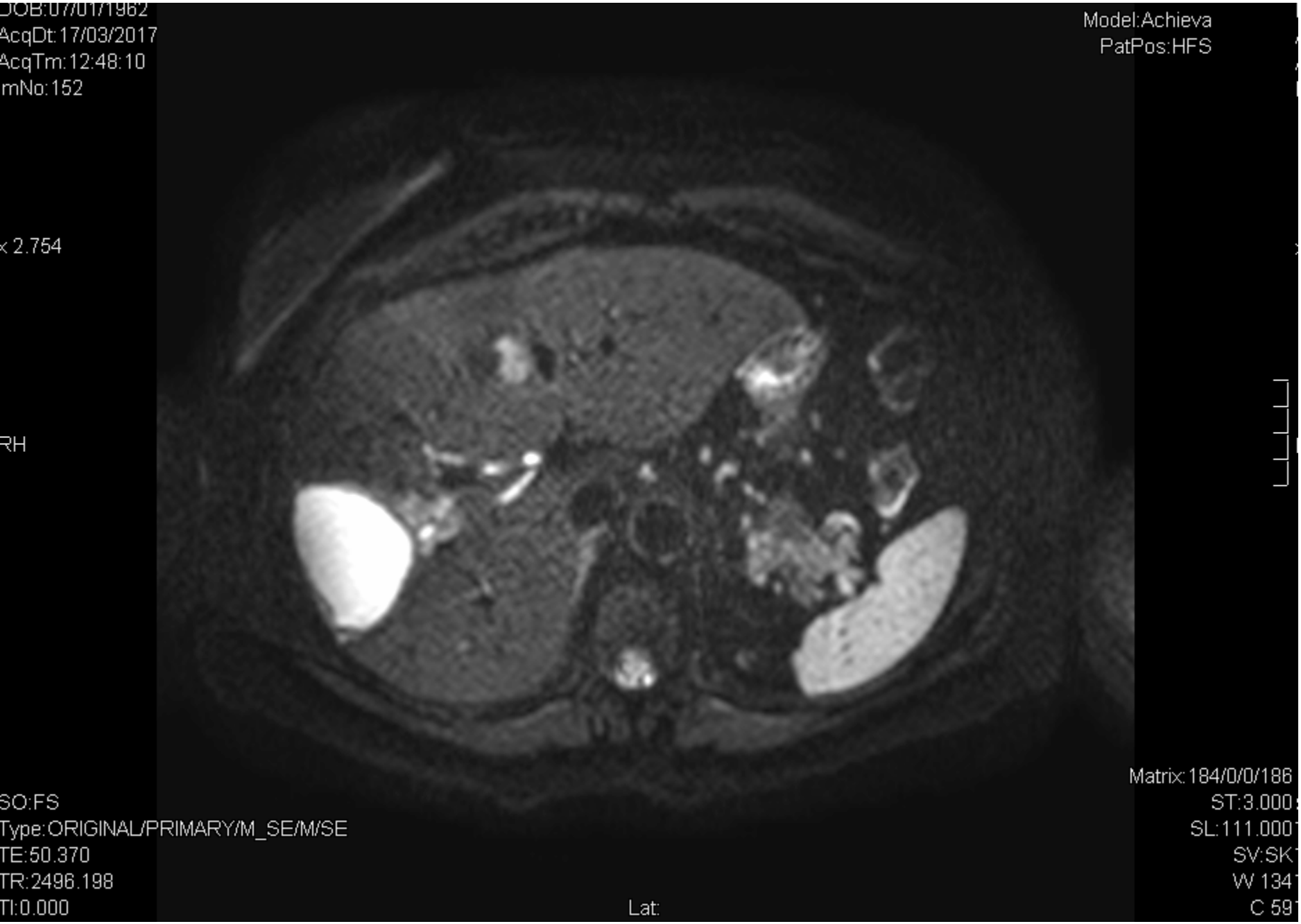
DOB:07/01/1962
AcqDt:17/03/2017
AcqTm:12:48:10
mNo:152
x 2.754
RH
Model:Achieva
PatPos:HFS
Matrix:184/0/0/186
ST:3.000
SL:111.000
SV:SK
W 134
C 59
SO:FS
Type:ORIGINAL/PRIMARY/M_SE/M/SE
TE:50.370
TR:2496.198
TI:0.000
Lat:

Conclusiones

1. **TNE intestinal IV G1-2 irresecable a la progression a ASS**: PRRT o everolimus.
2. **TNEp IV G1-2 irresecable:** menor nivel de evidencia, más dificil establecer la secuencia.

   Evitar:

   - retrasarlo más de 1-2 línea
   - darlo después de alquilantes o radioterapia
   - darlo si citopenia, IR o IH

3. **Pocas respuestas en:** G3, Rc SST negativo, politratados con alta carga tumoral.

FIN

PARA CUMPLIR UN SUEÑO no basta con imaginarlo,
hay que tener **VALOR** para comenzarlo,
FUERZA para continuarlo y
ENTUSIASMO para alcanzarlo