Cáncer CyC: enfermedad recurrente/metastásica

Caso 1.- Enfermedad metastásica

Caso 2.- Preservación laringe
Metástasis a distancia

Yolanda López Mateos
Complejo Asistencial de Zamora
9 de noviembre de 2017

CASO CLINICO 1

Varón de 47 años

Fumador activo (60 paquetes/año)

Niega enolismo

Camarero

Sin antecedentes patológicos de interés

HISTORIA ONCOLÓGICA

.

DICIEMBRE 2014.- 1er síntoma

- Acude a Urgencias por **disnea.**
- disfonía de 1 mes de evolución
- Disfagia y otalgia derecha refleja
- Bultoma laterocervical derecho de crecimiento progresivo

- EXPLORACION ORL: estridor.
  - Masa vegetante en pliegue aritenoepiglótico derecho que disminuye la luz de forma significativa.
  - Conglomerado submandibular derecho de 4 cm, a nivel III derecho de 3 cm y submandibulares izquierdas en espacio III de hasta 2 cm

- TRAQUEOTOMIA URGENTE + TOMA BIOPSIAS:

  Carcinoma epidermoide pobremente diferenciado

Diagnóstico por imagen (1). TC cervical (Urgencias

26 de diciembre de 2014

26 de diciembre 2014

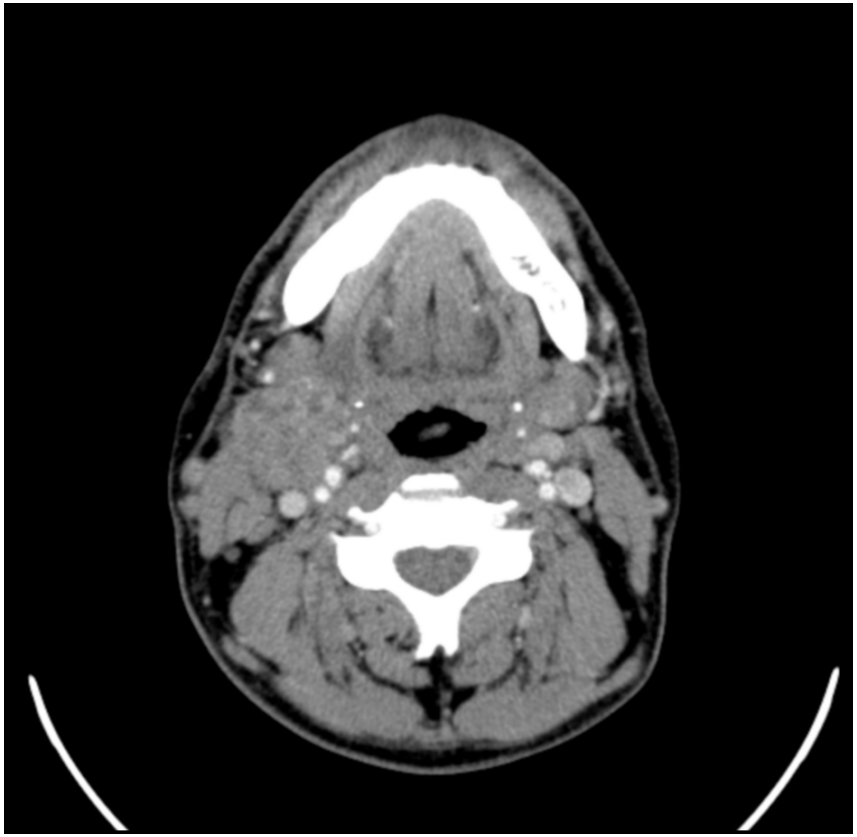

Diagnóstico por imagen (2). PET/TC (19/1/2017)

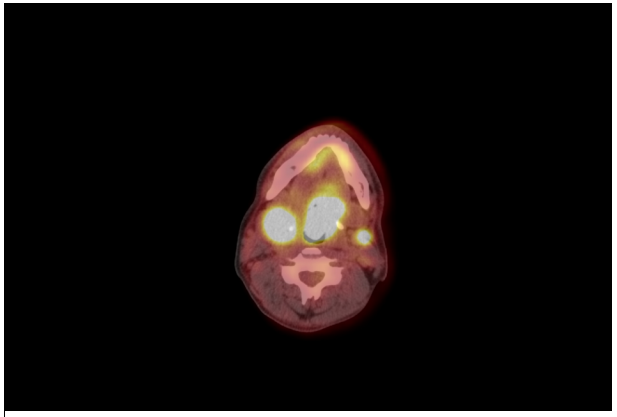

Tumoración hipermetabólica preepiglótica, lateralizada a la izquierda (SUV 21)
Adenopatías LC bilaterales (derecha 6 cm, SUV 14, izquierdas 15 mm SUV 13)

Lesiones líticas óseas (costales, sacro, lumbar y escápula derecha). SUV 6-13)

BAG lesión escapular (26/1/2017): Carcinoma epidermoide pob dif

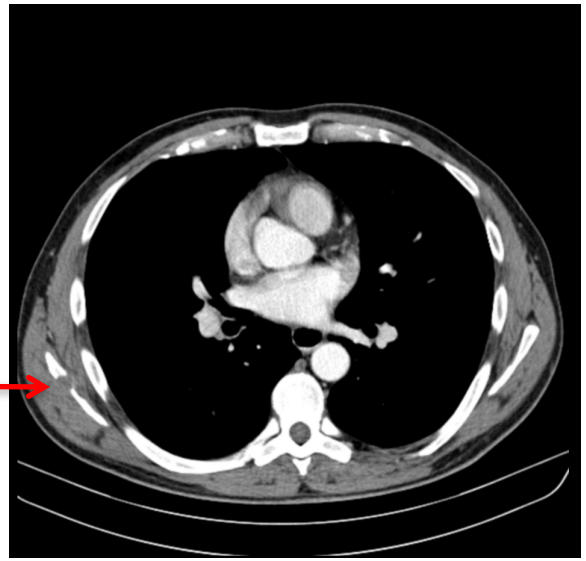

Diagnóstico definitivo
Carcinoma epidermoide de laringe T3 N2c M1 (estadio IV)

Planteamiento terapeútico:

1.- EXTREME

2.- ZOMETA + analgesia (en 2 semanas dolor escapular que precisa 3er escalón + adyuvantes)

Respuesta tras 4 ciclos (último abril 2015):

•Respuesta clínica completa: desapareció disfagia, otalgia y dolor

•ORL: luz laríngea normal; no adenomegalias palpables

Toxicidad:

•Diarrea g2 tras 1º; neutropenia IV tras 3º

•Toxicidad cutánea g3 tras 2º dosis Cetuximab. Se retrasó y se reintrodujo con disminución dosis

Evaluación respuesta tras 4 ciclos (Abril 2015)

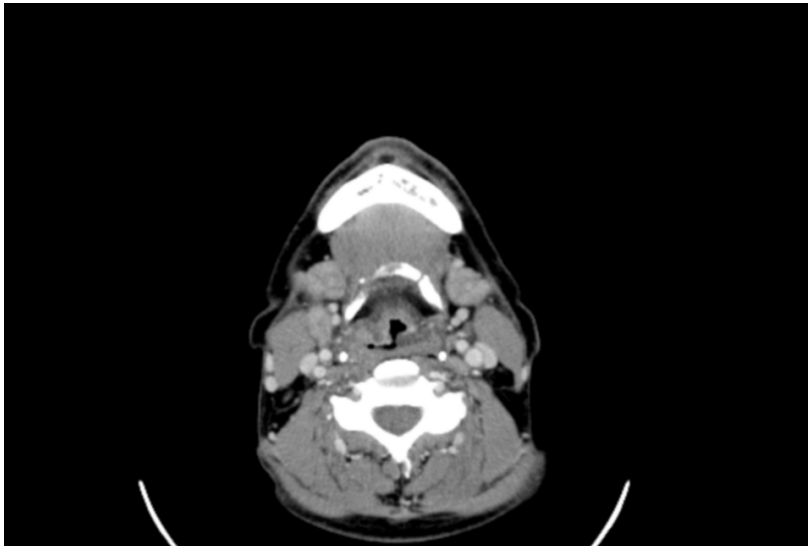

Engrosamiento repliegue aritenoepiglítico derecho. Luz permeable
Disminución del tamaño de las adenomegalias (la mayor ahora LC D 16 mm)

CONCLUSIÓN: RESPUESTA PARCIAL EN T Y N

↓

CONTINUAMOS CON CETUXIMAB Y ZOMETA

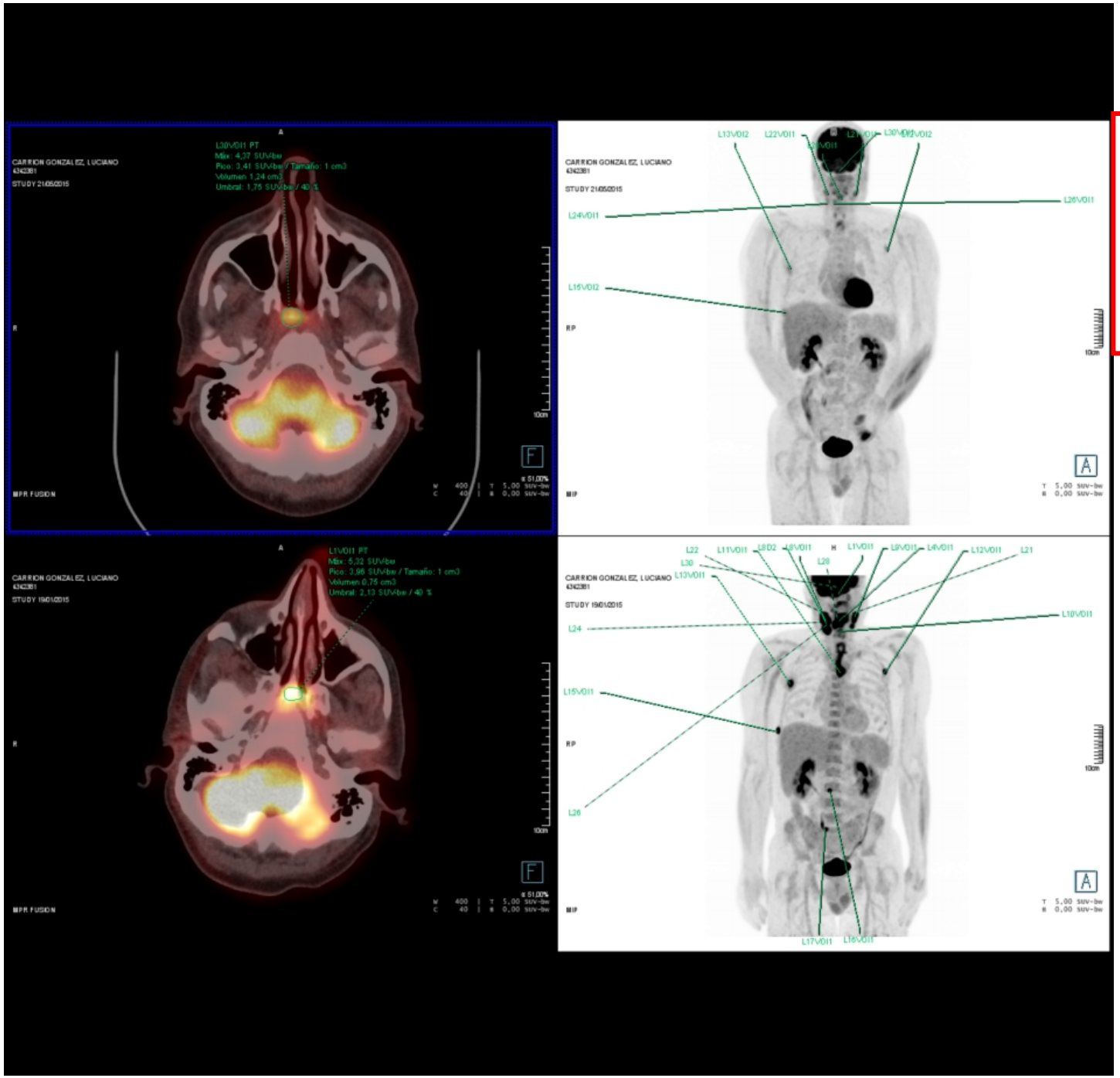

Abril 2015, post QT

T: SUV 3
N: SUV 3
M: SUV 2

Enero 2015.- Basal

T: SUV 20
N: SUV 13
M: SUV 13

Paciente joven, ECOG 0
Respuesta clínica muy llamativa
Respuesta Pacial en T y N (radiológica y metabólica importante)

↓

COMITÉ MULTIDISCIPLINAR

↓

RADIOTERAPIA SOBRE T Y N (DT 66 Gy. Del 30/6 al 27/8/2015)

CETUXIMAB MANTENIMIENTO

- Suspendido en Octubre de 2015 por toxicidad cutánea g3

ZOMETA

- Hasta Febrero 2016 (osteonecrosis mandibular)

Febrero 2016.- PROGRESION GANGLONAR LC bilateral (+IZQUIERDA)

- fin QT abril 2015
- Fin Cetuximab Octubre 2015

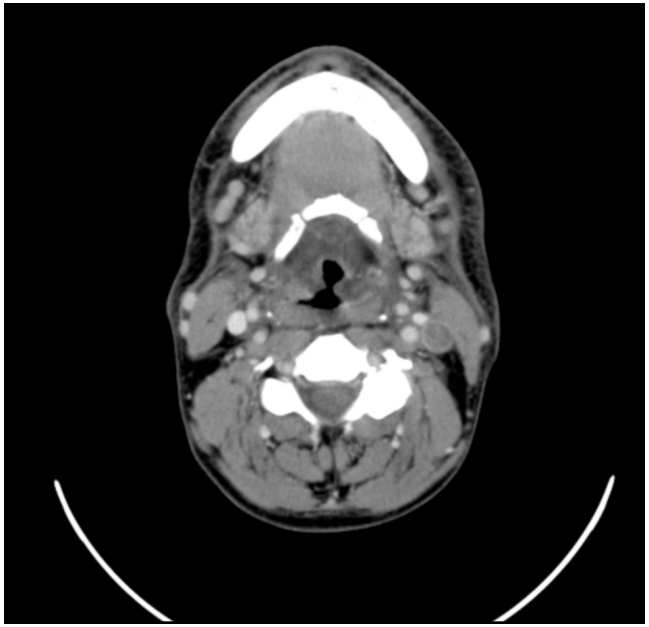

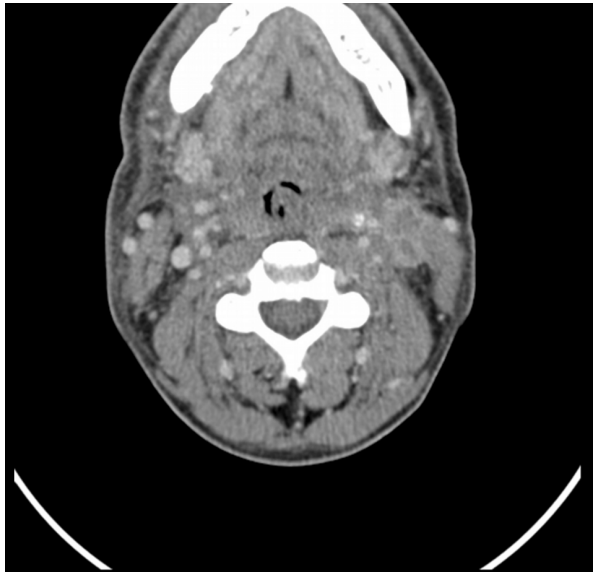

T: Cambios posttto
N: adp centro necrótico bilaterales hasta 15 mm
M: LOEs oseas esclerosadas

2ª línea: **TPEx** (Docetaxel 75d1+ CDDP 75 d1 + Cetuximab 400-250 mg/m2 sem)

- Cetuximab suspendido tras 2º por rash acnieforme g3
- Mejor respuesta: EE

Septiembre 2016.- PROGRESION LOCORREGIONAL

Adp LC izquierdas hasta 36 mm
Mayor engrosamiento de epiglotis

3ª línea: Metotrexate semanal

Enero 2017.- PROGRESION LOCORREGIONAL Y HEPÁTICA

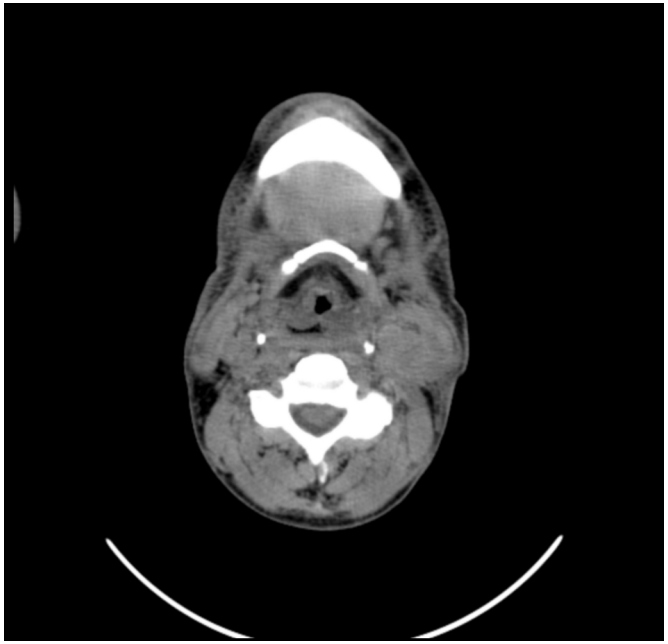

4ª línea: NIVOLUMAB (Autorización)

- No respuesta
- Ingreso tras 4º dosis: Fallo hepático; dolor cervical; agitación; sedación paliativa
- EXITUS Marzo 2017 (SG 3 años + 3 m)

CUESTIONES A DEBATIR RESPECTO A ESTE CASO

◆¿ Es necesario confirmación histológica de las lesiones metastásicas?

◆Esquemas de tratamiento

- EXTREME : cuestiones prácticas
- ¿por qué le puse 4 ciclos y no 6?
- ¿Volver a tratar con Cetuximab?

◆¿Papel de la Radioterapia radical en estadios IV?

◆Inmunoterapia: eficacia en líneas avanzadas/sucesivas

Caso clínico 2

Varón de 56 años, soltero. Amaurosis OD traumática.
Fumador (80 paq/a). Bebedor. **¡TÍPICO!**

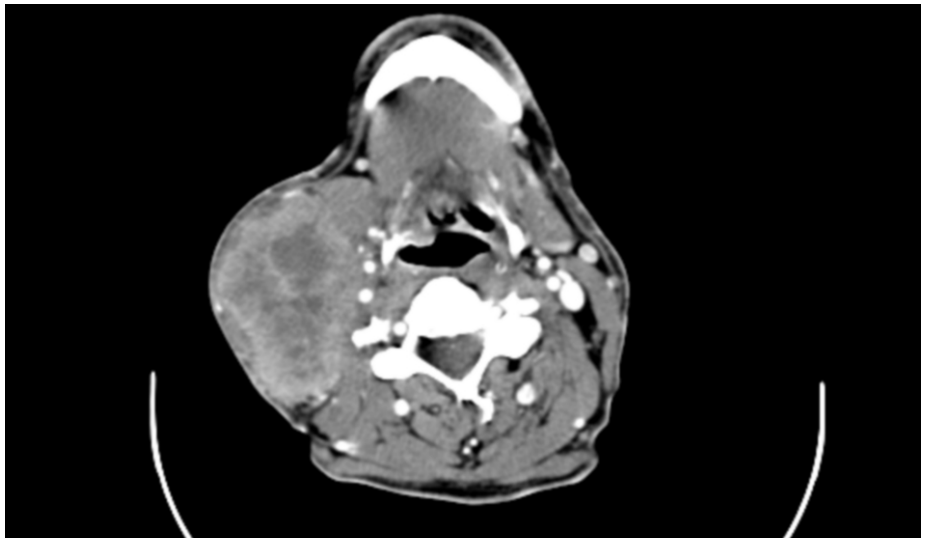

Urgencias Junio 2014.- Bultoma LC D
ORL: tumoración no estenosante seno piriforme
Biopsia : Ca epidermoide pob diferenciado

CARCINOMA EPIDERMOIDE LARINGE cT3c N3 M0 (TC)

Comité multidisciplinar

QT INDUCCIÓN (TPF X3).

- Respuesta completa en T y Respuesta Parcial 70% en N
- No toxicidad

RDT + CISPLATINO SEMANAL: DT 70 Gy . Fin Noviembre 2014

- *¿Por qué no utilicé Cetuximab?*

VACIAMIENTO RADICAL DERECHO (13/4/2015): RC p

- PET/TC (03/2015): + LC ECM SUV 6

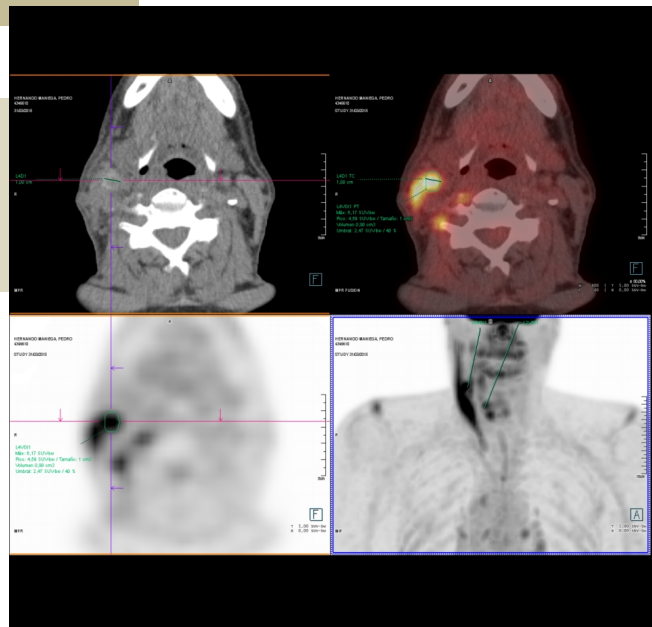

REVISION NOV 2016: LE (2 años).
OBJETIVO PRESERVACION ORGANO CUMPLIDO

ENERO 2017.- Masa subcutánea costal derecha 5 cm, friable. PAAF: + ca epidermoide

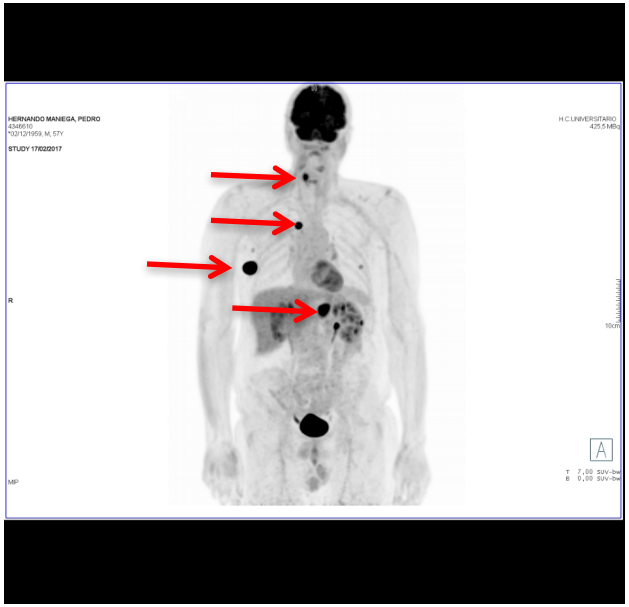

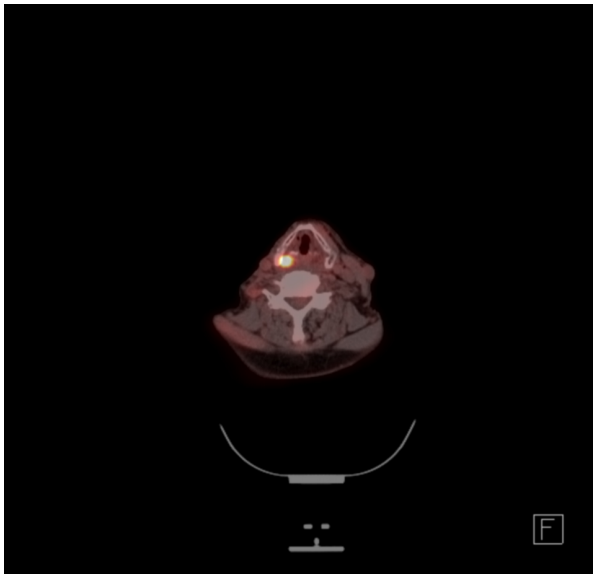

ORL -

FBC, EBUS: -

Exéresis lesión subcutánea: + Ca epid. Borde profundo +

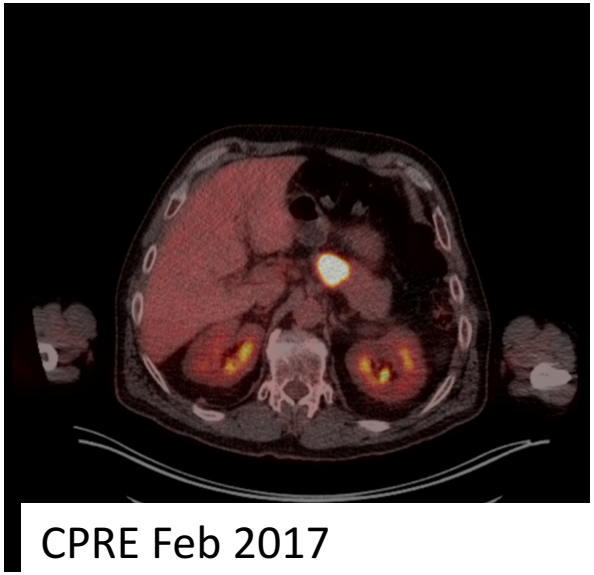

CPRE Feb 2017

CPRE: LOE pancreática en istmo que pierde plano con a mesentérica

➢AP: Carcinoma epidermoide pobremente diferenciado

METASTASIS DE CARCINOMA EPIDERMOIDE ¿DE ORIGEN LARÍNGEO?
•Ganglionar /ECM derecho (expl -)
•Subcutánea resecada (borde profundo afecto)
•Parahiliar derecha (mts/primario?/ AP-)
•Pancreática

PACIENTE PS-0, 58 años
PROBLEMA SOCIAL

QT: TAXOL +CETUXIMAB
•Inicio Febrero 2017
•Toxicidad: rash acneiforme g1; PNP g1
•Respuesta máxima (TC julio 2017): EE

PENDIENTE TC REEVALUACIÓN 14 /11 /2017

Si continuara Estable o en Respuesta…

…os plantearíais BIO-RDT