CASO CLÍNICO
CÁNCER DE CABEZA Y CUELLO

DRA. BEATRIZ CARNERO LÓPEZ

SERVICIO DE ONCOLOGÍA MÉDICA. HOSPITAL EL BIERZO. PONFERRADA.

ANTECEDENTES PERSONALES

- Varón de 54 años
- No alergias medicamentosas ni hábitos tóxicos.

- HTA a tratamiento con Olmesartan/Hidroclorotiazida + Amlodipino.
- Amigdalectomizado.
- Dacriocistorrinostomía.

- No antecedentes familiares oncológicos.

Inicio de la enfermedad oncológica
Año 2000

- Carcinoma no queratinizante indiferenciado (linfoepitelioma) de cavum de 4 x 2cm en TC.
- Estadificación: cT1 N0 M0
- Tratamiento (Hospital Puerta del Hierro, Madrid): RTP con intención radical (70.2 Gy) + Amifostina 200 mcg/m2 sc 30 minutos antes de cada sesión.
- Entre el 27/8/00 y el 22/10/00

Primera recaída
Año 2009

- Lesión submaxilar izquierda de 10 mm
- Lesión en mejilla izquierda de 15 mm

- Exéresis de ambas (7/3/09): carcinoma epidermoide no queratinizante (linfoepitelioma).

- Siguió revisiones en el Hospital Puerta de Hierro (Madrid).
- No tratamiento oncológico.

Segunda recaída
Año 2010

- Nódulo delante del masetero izquierdo de 13 mm sugestivo de recidiva (RM cavum).
- Adenopatías submandibulares derechas y de línea media de 10 y 12 mm. Ganglio sospechoso laterocervical derecho de 7 mm (TC cuello).
- **PET-TC (3/5/10):**
  - - adenopatía submentoniana izquierda SUVm 2.3, 1.2 x 1.5cm, que ha crecido.
  - - adenopatía submaxilar izquierda SUVm 3.1, 1.2 x 1.8cm, que ha crecido.
  - - adenopatía prevascular izquierda mediastínica SUVm 2.3, > 1cm, que ha crecido.
  - - captación axilar derecha, adyacente a pectoral menor y 4º arco costal derecho de 1.5cm, SUVm 4.3, que ha crecido.

Segunda recaída
Año 2010

- Se realizó vaciamiento funcional ganglionar bilateral + traqueotomía + exéresis de la lesión de la mucosa yugal izquierda (14/5/10).

- Carcinoma epidermoide pobremente diferenciado de 2cm en la lesión de mucosa yugal + 11/16 ganglios derechos y 2/5 ganglios izquierdos + 2 ganglios submentonianos metastásicos. Cápsula íntegra. Invasión neural. Tamaño máximo: 1.2cm.

Junio 2010 – Hospital El Bierzo – Situación Actual

- Paciente asintomático excepto xerostomía residual.
- Se deriva a nuestro centro para seguimiento ?¿?¿?¿
- **SITUACIÓN ACTUAL REAL**: Carcinoma indiferenciado no queratinizante de cavum tratado con RTP radical y dos recidivas, la última estadio IV, de la que se ha realizado cirugía de parte de la enfermedad y… evolucionando sin tratamiento sistémico según sucesivos estudios de imagen que aporta.

Evolución y Tratamiento (I)

- Se solicitó TC tórax y RM cavum actualizados.
- Reservorio subcutáneo.
- Consulta a Nutrición.

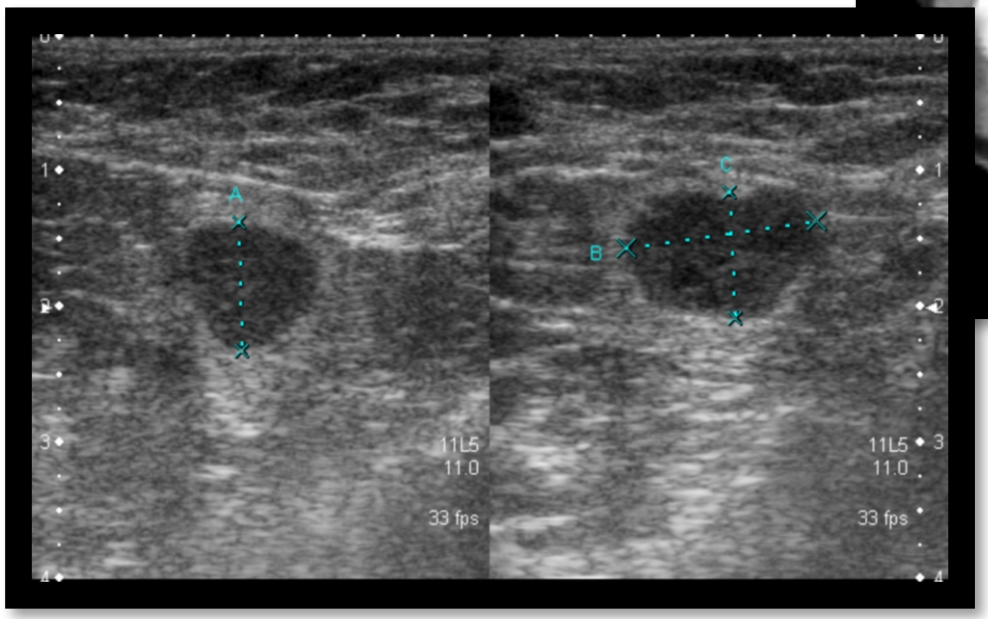

- BAG axilar: metástasis de carcinoma epidermoide pobremente diferenciado no queratinizante

Evolución y Tratamiento (II)

- Recibió tratamiento con esquema TPF x 6 ciclos, entre Julio y Octubre de 2010.
- Respuesta parcial tras 3º ciclo y respuesta radiológica completa tras el 6º ciclo.

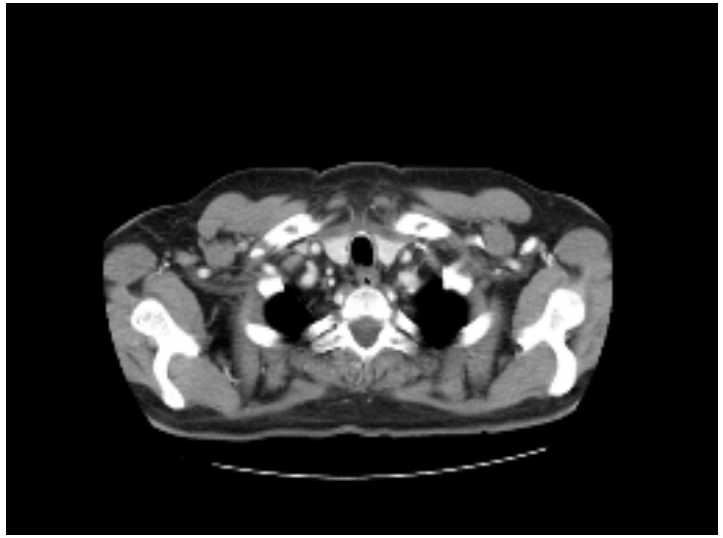
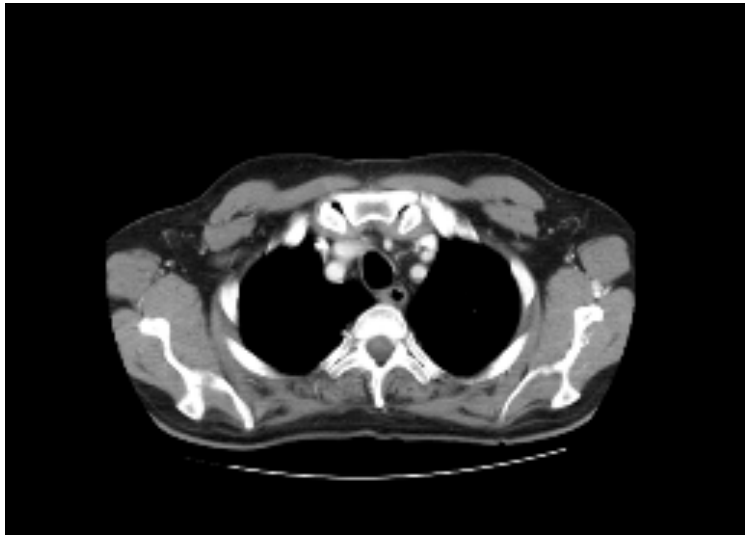
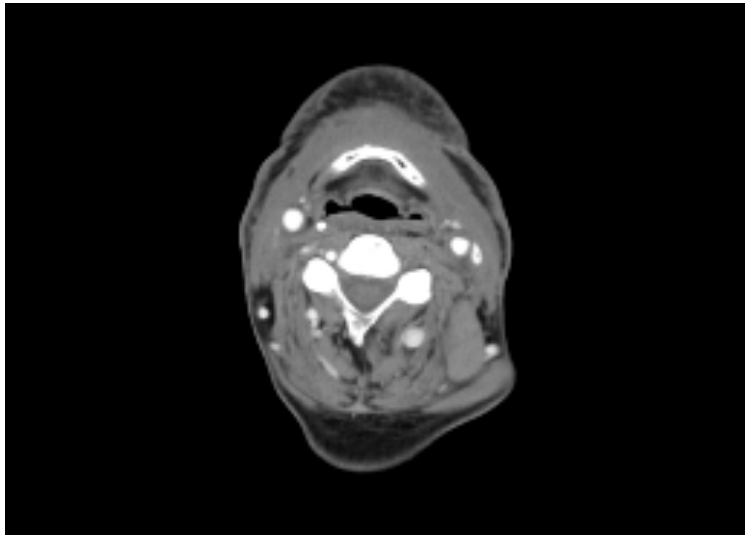

Recidiva de la enfermedad – ILE 9 meses Julio 2011

- Adenopatías axilares bilaterales, de 12 y 13mm, con necrosis central.
- Adenopatía mediastínica anterior de 14 mm.
- Recidiva nodular en la cicatriz de cara anterior del cuello.
- BAG de la recidiva cutánea y de adenopatía axilar: carcinoma epidermoide pobremente diferenciado.

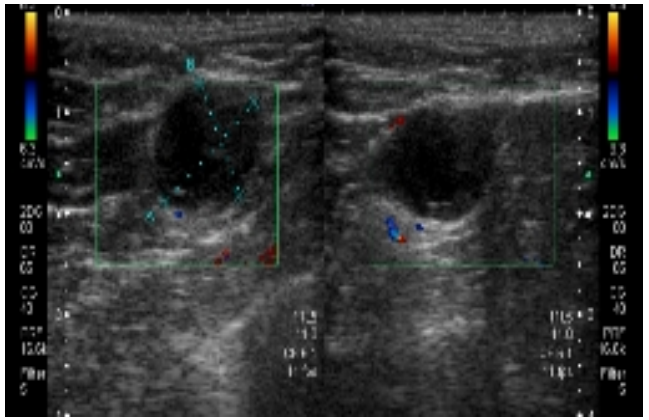

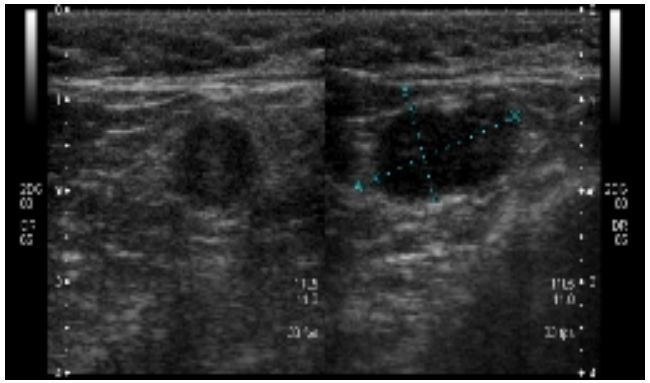

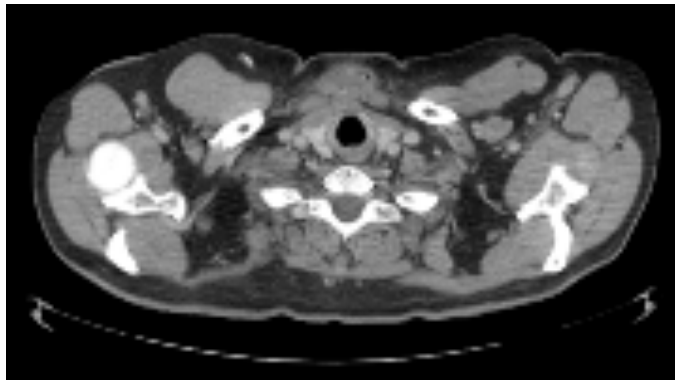

Tratamientos de las sucesivas recaídas (I)

- Carboplatino + Cetuximab quincenal, 5 dosis (Agosto 2011)

- Ingresó por SCACEST con enfermedad de 3 vasos, que precisó fibrinólisis y revascularización percutánea con 2 stent en circunfleja y coronaria derecha, con buen resultado final, pero incompleta.

- Progresión de la enfermedad en TC de Septiembre 2011.

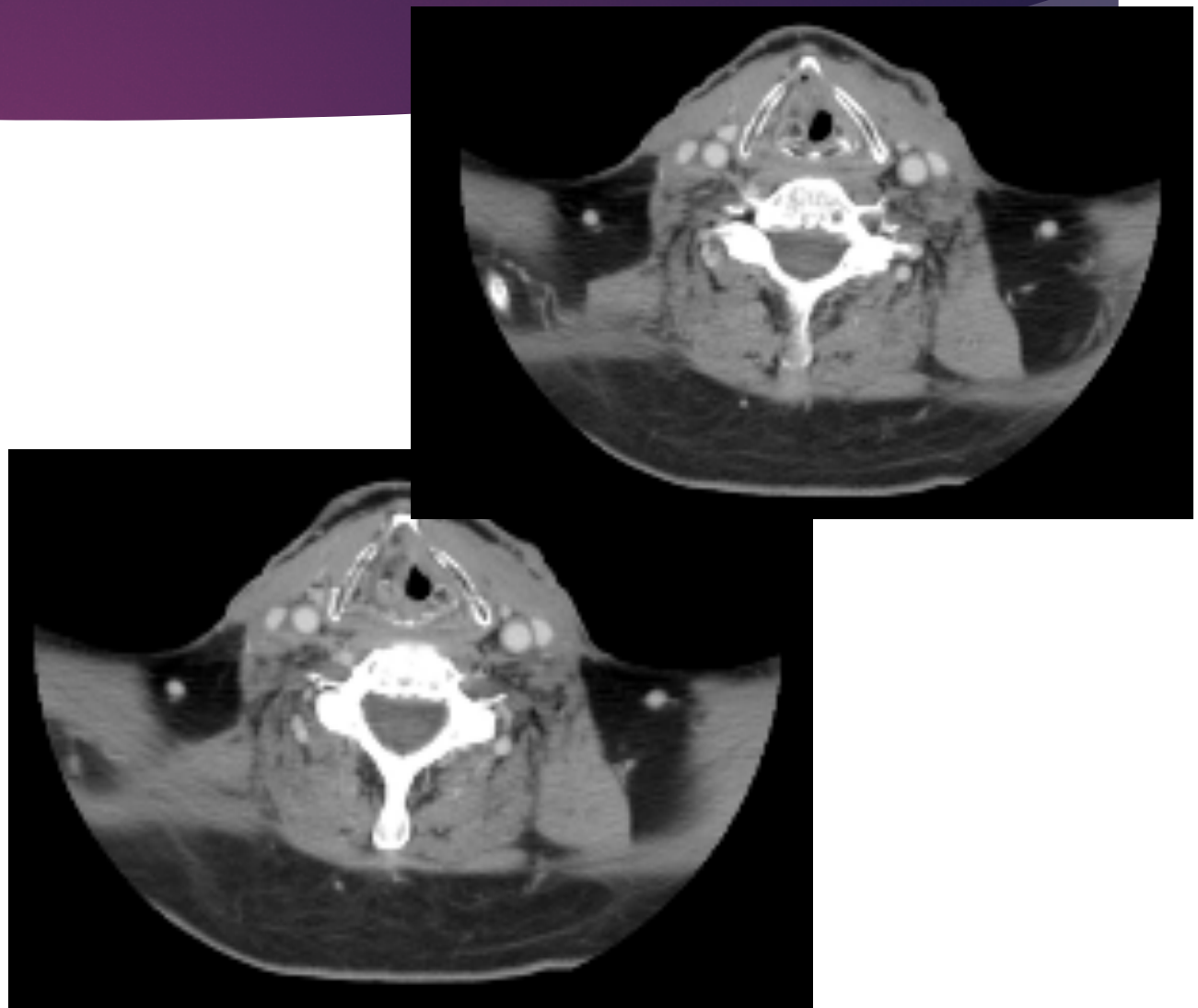

Tratamientos de las sucesivas recaídas (II)

- Gemcitabina quincenal x 20 dosis (10 meses), con respuesta parcial y posterior estabilización de la enfermedad en Julio de 2012.

- Lesión partes blandas en hemimandíbula izquierda. Ganglios axilares sin cambios.

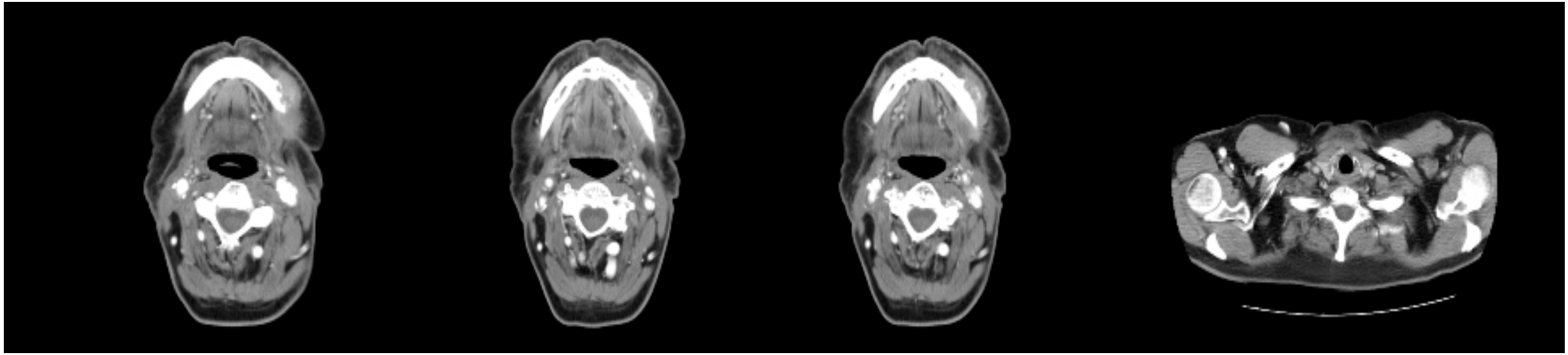

Tratamientos de las sucesivas recaídas (III)

- Paclitaxel Semanal hasta Enero de 2013, con estabilización de la enfermedad como mejor respuesta.

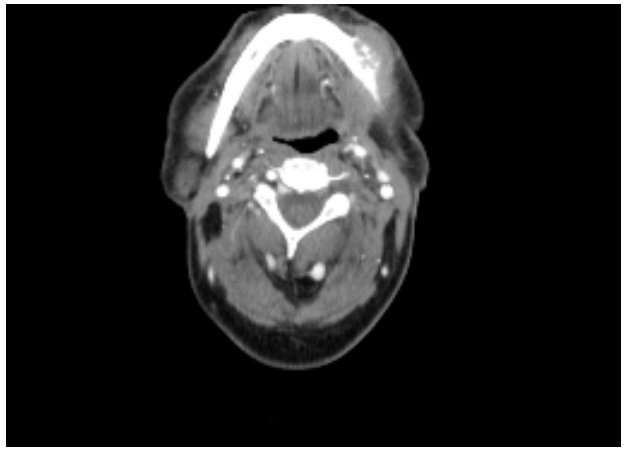

- Crecimiento de la masa de partes blandas de hemimandíbula izquierda y aparición de nódulo retroestaernal de 2.3cm. Ganglios axilares sin cambios.

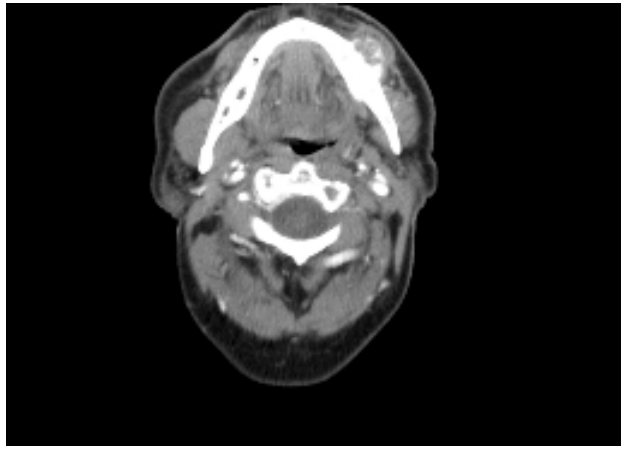

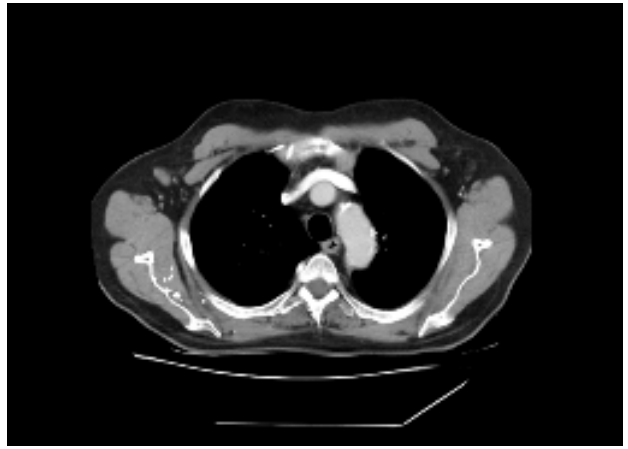

Tratamientos de las sucesivas recaidas (IV)

- Metotrexato semanal 40mg/m2 x 4/6 semanas x 3 meses.
- Progresión de la enfermedad en Mayo 2013.
- Crecimiento de la masa de hemimandíbula izquierda, de adenopatías axilares izquierdas y de nódulo retroesternal.

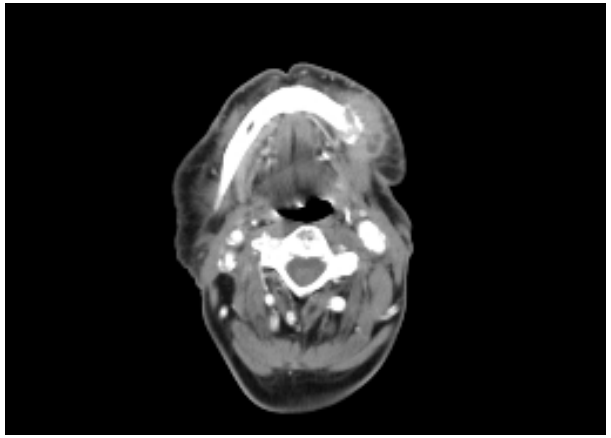

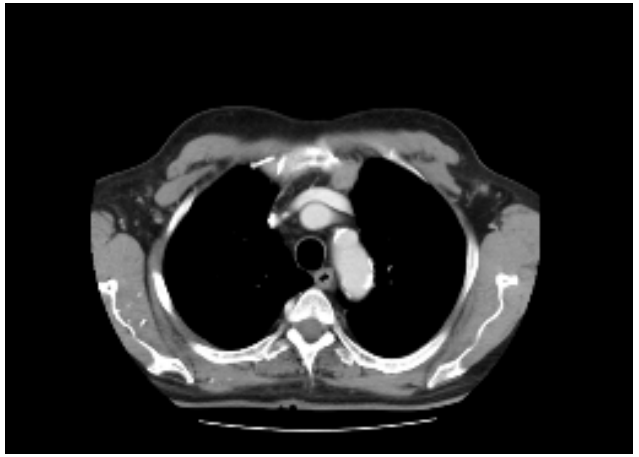

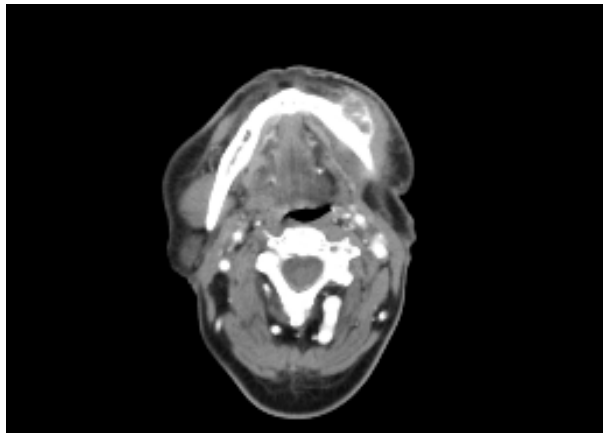

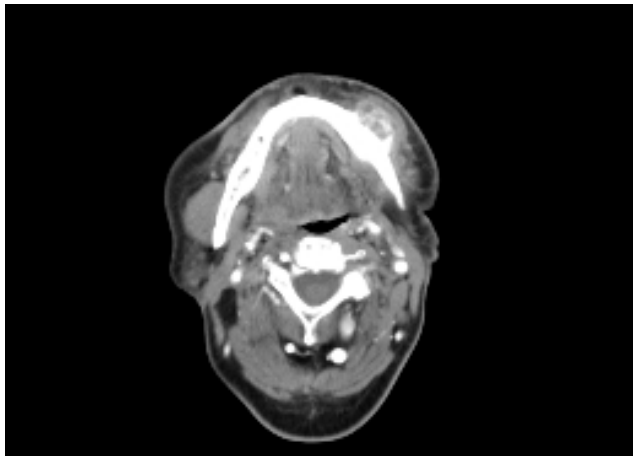

Tratamiento de las sucesivas recaidas (V)

- Capecitabina en monoterapia, como uso compasivo, 1500mg/12 horas x 14/21 días.
- Enfermedad estable hasta Agosto de 2014 (14 meses).
- Progresión de la enfermedad a nivel mediastínico, axilar y hemimandíbula izquierda.

Tratamiento de las sucesivas recaidas (VI)

- Gemcitabina + Vinorelbina, como uso compasivo, con enfermedad estable hasta Enero de 2016 (16 meses).

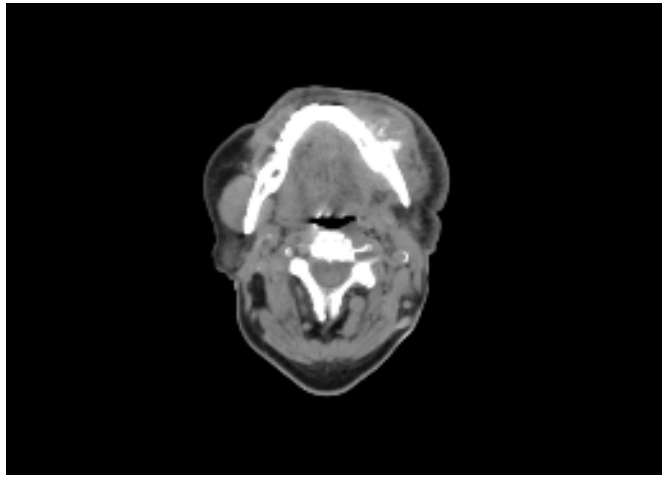
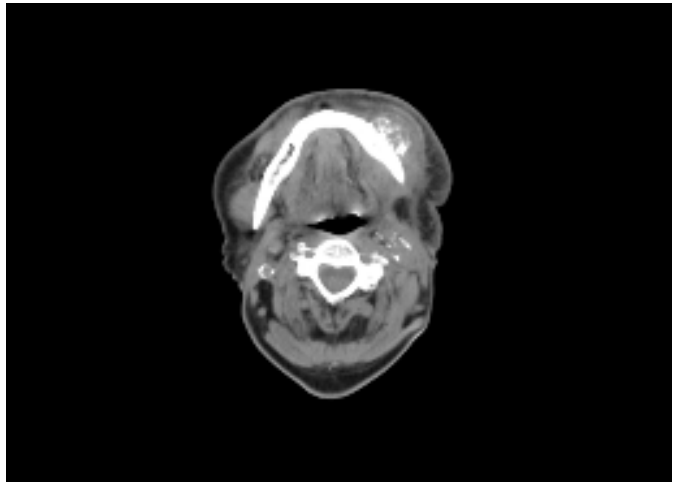
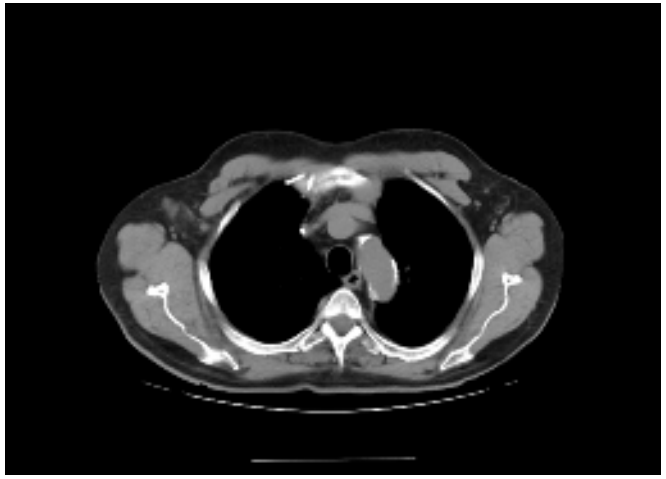

- Se suspendió el tratamiento, con enfermedad estable por deterioro del estado general. Astenia incapacitante y baja reserva medular, en paciente politratado, con intención paliativa y fuera de indicación. Vida cama-sofá-sillón 80%.

Tratamiento de las sucesivas recaidas (VII)

- El paciente recuperó su estado general, ECOG 0 y siguió revisiones sin tratamiento.

- Tres meses después (Abril 2016) se documentó progresión de la enfermedad:
  - Masa partes blandas hemimandíbula izquierda 4.5 cm
  - Adenopatía adyacente a esternocleidomastoideo 2.8cm
  - Masa mediastínica anterior, delante de tronco braquiocefálico izquierdo, 3.5cm
  - Adenopatía prevascular 1.5cm
  - Adenopatías axilares sin cambios.
  - Metástasis hepática y pulmonar.

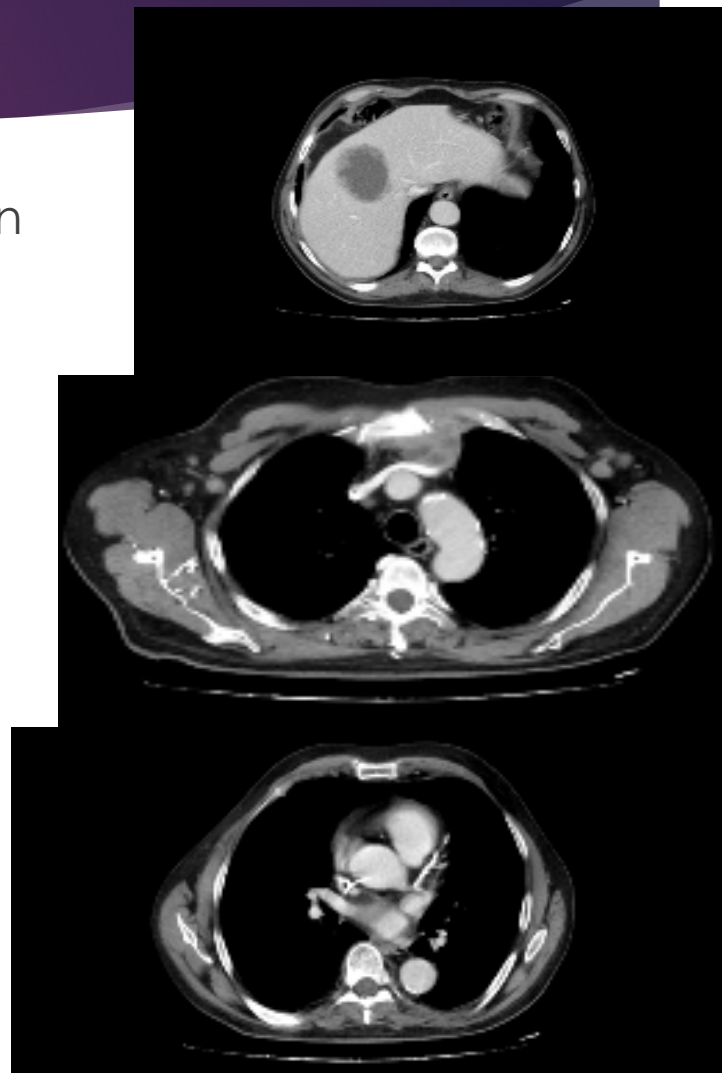

Tratamiento de las sucesivas recaidas (VIII)

- En Julio 2016, ante del crecimiento de la lesión de hemimandíbula izquierda, que comenzaba a ocasionar dolor al paciente, se indicó tratamiento radioterápico paliativo.
- Recibió 30 Gy entre el 14/7/16 y el 27/7/16, sin toxicidades reseñables.
- En Diciembre 2016, asintomático, solicitó valorar si existían ensayos clínicos disponibles para él…
- Hospital Vall d´Hebron (Dra. E. Felip): ensayo clínico fase I GSK 3359609

Tratamiento de las sucesivas recaidas (IX)

- Se documentó antes de la inclusión en el ensayo progresión de la enfermedad a nivel ganglionar, hepático y pulmonar.

- "A Phase I Open Label Study of GSK3350609 administered Alone or in Combination with Anticancer Agents in Subjects with Selected Advanced Solit Tumors (INDUCE-1)"
  - Primary Objective: determine the safety, tolerability, máximum tolerated dose or the maximum administered dose of GSK3350609 alone or in combination.
  - GSK 3350609 is an anti-inducible T cell Co-Stimulator (ICOS).

  - Phase I: monotherapy with dose escalation phase (1 A) and dose expansión phase (1 B)
  - Phase II: combination therapy with pembrolizumab 200mg iv infusión with dose escalation phase (2 A) and dose expansión phase (2 B).

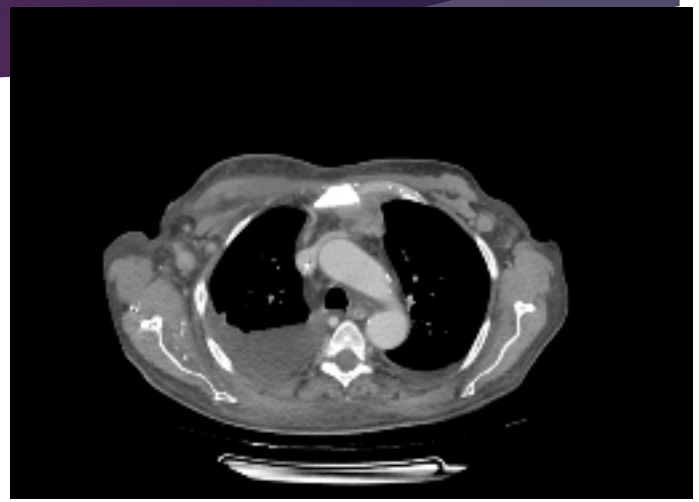
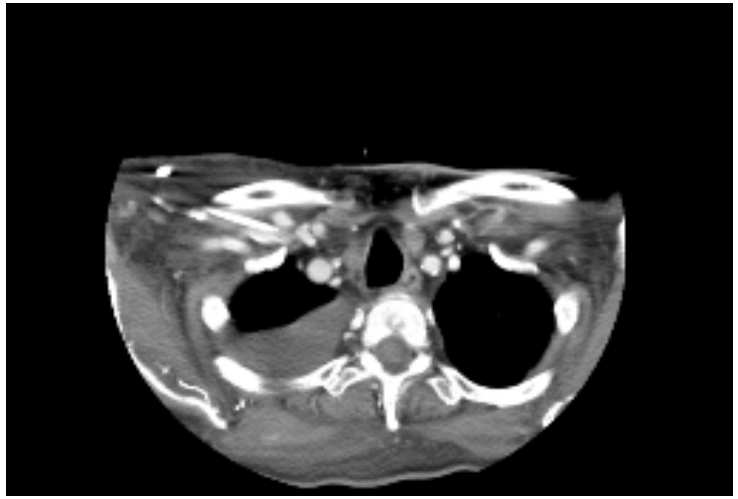
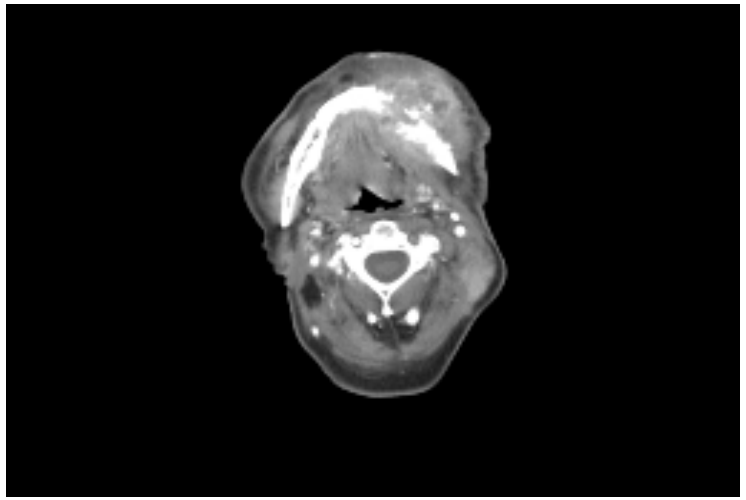
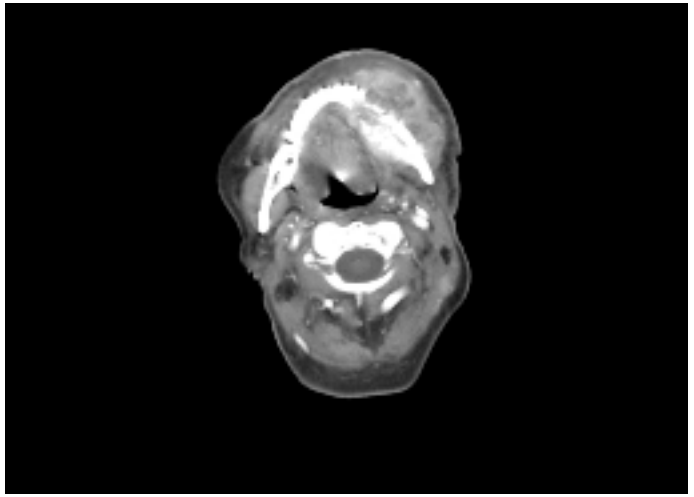

Evolución final

- Recibió 4 dosis de tratamiento. No llegó a reevaluarse.
- Ingresó dos veces en nuestro centro por shock séptico de foco respiratorio.
- Deterioro paulatino del estado general. Decidió no continuar en el ensayo clínico.
- Falleció, en tratamiento sintomático, en la Unidad de Cuidados Paliativos de nuestro hospital el 24/10/17. Ingresó por infección respiratoria no condensante.

Mis Conclusiones

- A pesar de los avances acontecidos en los últimos años en los tumores de cabeza y cuello, desconocemos muchísimo acerca de la evolución de la enfermedad y carecemos de factores predictivos de respuesta.

- La inmunoterapia es un gran avance, pero no es milagrosa, tiene toxicidad y no es eficaz en todos los pacientes.

La experiencia de un médico no son todos los casos que ha visto, sino aquellos sobre los que ha reflexionado y aprendido algo.

MUCHAS GRACIAS POR VUESTRO TIEMPO Y ATENCIÓN.